

Федеральное государственное автономное образовательное учреждение
высшего образования «Российский национальный исследовательский
медицинский университет имени Н. И. Пирогова»
Министерства здравоохранения Российской Федерации

На правах рукописи

Головина Вероника Игоревна

**ВЕНОСОХРАНЯЮЩАЯ ПРИУСТЬЕВАЯ РАДИОЧАСТОТНАЯ
ОБЛИТЕРАЦИЯ БОЛЬШОЙ ПОДКОЖНОЙ ВЕНЫ В
ХИРУРГИЧЕСКОМ ЛЕЧЕНИИ ВАРИКОЗНОЙ БОЛЕЗНИ**

3.1.15. Сердечно-сосудистая хирургия

Диссертация
на соискание ученой степени
кандидата медицинских наук

Научный руководитель:
доктор медицинских наук, профессор
Золотухин Игорь Анатольевич

Москва – 2022

ОГЛАВЛЕНИЕ

ВВЕДЕНИЕ.....	4
ГЛАВА 1. СТРАТЕГИЧЕСКИЕ ПОДХОДЫ К ХИРУРГИЧЕСКОМУ ЛЕЧЕНИЮ ВАРИКОЗНОЙ БОЛЕЗНИ (ОБЗОР ЛИТЕРАТУРЫ).....	15
1.1. Традиционные подходы к хирургическому лечению варикозной болезни	17
1.2. Гемодинамическое обоснование и основные принципы СНІVA	21
1.3. Клинические аспекты гемодинамической хирургии.....	24
ГЛАВА 2. ОБЩАЯ ХАРАКТЕРИСТИКА КЛИНИЧЕСКОГО МАТЕРИАЛА И МЕТОДОВ ИССЛЕДОВАНИЯ	33
2.1. Дизайн исследования, критерии включения и исключения	33
2.2. Клиническое и инструментальное обследование	36
2.3. Критерии оценки эффективности и сроки наблюдения.....	38
2.4. Стандартная методика радиочастотной облитерации в сочетании с минифлебэктомией (контрольная группа).....	39
2.5. Методика приустьевой радиочастотной облитерации в сочетании с минифлебэктомией (основная группа)	40
2.6. Послеоперационное ведение пациентов	41
2.7. Общая характеристика клинического материала	41
2.8. Статистическая обработка результатов	44
ГЛАВА 3. ОТБОР ПАЦИЕНТОВ И ТЕХНИЧЕСКИЕ ОСОБЕННОСТИ ПРОВЕДЕНИЯ ПРИУСТЬЕВОЙ РАДИОЧАСТОТНОЙ ОБЛИТЕРАЦИИ БОЛЬШОЙ ПОДКОЖНОЙ ВЕНЫ.....	45
3.1. Отбор пациентов, подходящих для проведения гемодинамической коррекции	45
3.2. Технические особенности проведения приустьевой радиочастотной облитерации большой подкожной вены	50

ГЛАВА 4. РЕЗУЛЬТАТЫ ПРИМЕНЕНИЯ ПРИУСТЬЕВОЙ РАДИОЧАСТОТНОЙ ОБЛИТЕРАЦИИ БОЛЬШОЙ ПОДКОЖНОЙ ВЕНЫ ПРИ ВАРИКОЗНОЙ БОЛЕЗНИ.....	56
4.1. Характеристики сравниваемых групп.....	56
4.2. Ближайшие и среднесрочные результаты приустьевой радиочастотной облитерации большой подкожной вены	58
4.2.1. Основной критерий оценки эффективности	58
4.2.2. Дополнительные критерии оценки эффективности	58
4.3. Морфометрические изменения ствола БПВ после приустьевой радиочастотной облитерации.....	62
ЗАКЛЮЧЕНИЕ	64
ВЫВОДЫ	72
ПРАКТИЧЕСКИЕ РЕКОМЕНДАЦИИ.....	74
СПИСОК СОКРАЩЕНИЙ И УСЛОВНЫХ ОБОЗНАЧЕНИЙ.....	75
СПИСОК ЛИТЕРАТУРЫ.....	76

ВВЕДЕНИЕ

Актуальность темы исследования

Варикозная болезнь (ВБ) нижних конечностей на сегодняшний день признается исследователями всего мира самым распространенным заболеванием периферических сосудов. Частота развития заболевания среди взрослого населения варьирует от 30% до 70% [9, 14, 18, 42]. Варикозное расширение вен служит не просто косметическим дефектом из-за неприглядного вида нижних конечностей у его носителей, но и представляет собой серьезную патологию. Варикозная болезнь может являться основой для широкого спектра клинических проявлений, от субъективных симптомов до трофических расстройств. Основными теориями развития варикозной болезни являются сегодня нисходящая теория (объясняющая развитие варикозной болезни первоначальной недостаточностью клапанов подкожных вен в области соустья с глубокими венами с последующим прогрессированием процесса дистально) и восходящая теория (предлагающая первичное ремоделирование венозной стенки притоков магистральных стволов с последующим их вовлечением в качестве объяснения) [8, 43, 91].

Существующие на сегодняшний день разнообразные консервативные методы лечения варикозной болезни, такие, как веноактивные препараты, компрессионный трикотаж, разнообразные топические средства, позволяют ликвидировать или уменьшить отек и субъективную симптоматику, но при этом не способны избавить пациента от варикозного расширения вен [77, 78, 99]. В связи с этим, хирургическое вмешательство считали и по-прежнему считают лучшим способом лечения пациентов с варикозной болезнью. По данным мировых и отечественных клинических рекомендаций «золотым стандартом» хирургического лечения варикозной болезни сегодня считают малоинвазивные методы эндовенозной термической облитерации стволов подкожных вен – радиочастотой или лазерной [70].

Смена хирургической парадигмы в свое время стала возможной только после появления и широкого внедрения ультразвуковой визуализации венозной системы в конце 1980-х годов. Эхо-сканирование позволяло оценить состояние вен и кровотока по ним в режиме реального времени, что явилось основой для более глубокого изучения венозной патофизиологии и подбору эффективного индивидуального варианта лечения. В 1988 г. французский ангиолог С. Franceschi, один из пионеров ультразвуковой диагностики заболеваний вен, предложил метод амбулаторной консервативной гемодинамической коррекции венозной недостаточности (*Conservatrice et Hémodynamique de l'Insuffisance Veineuse en Ambulatoire*), ставший известным в мире как CHIVA [47]. Стратегия CHIVA направлена на восстановление нормального физиологического тока крови без удаления вовлеченных в процесс магистральных вен. Основой этого подхода является правильная первичная оценка гемодинамики. Перед оперативным вмешательством необходимо выполнение полномасштабного дуплексного сканирования вен нижних конечностей для определения мест появления рефлюкса в поверхностной системе и мест, где рефлюкс «дренируется» обратно в глубокие вены [49].

Основными плюсами CHIVA служат уменьшение травмы, сохранение физиологического дренирования крови от поверхностных тканей в систему глубоких вен, а также сохранение магистральных стволов подкожной вены, которые в дальнейшем могут быть использованы в качестве шунтирующего материала при операциях как на сердце, так и на артериях нижних конечностей.

Изначально, методика CHIVA подразумевает лигирование магистральной подкожной вены непосредственно в области сафено-фemorального соустья, с сохранением дренирования всех приустьевых притоков в оставшийся ствол большой подкожной вены (так называемая кроссотомия, в противоположность общеизвестной кроссэктомии, когда все приустьевые притоки перевязывают) [47]. Объединение методов термической облитерации и концепции CHIVA в виде изолированной облитерации подкожных вен в приустьевом сегменте выглядит

достаточно перспективно. Наиболее интересно, что веносохраняющие методики становятся с каждым годом более популярными в ежедневной практике флебологов по всему миру, еще недавно считавших единственным путем лечения варикозной болезни полное удаление ствола подкожной вены с перевязкой всех перфорантных вен и притоков.

Степень разработанности темы

Основными показателями эффективности лечения варикозной болезни служат, в первую очередь, рецидив варикозной болезни, а также качество жизни пациентов после выполненных оперативных вмешательств и частота послеоперационных осложнений.

Данные систематических обзоров подтверждают преимущества СНІVA в сравнении с классическим оперативным вмешательством, включающим кроссэктомию, стриппинг и минифлебэктомию [29, 30]. Относительный риск рецидива варикозной болезни после СНІVA составил 0,63 (95% ДИ 0,51–0,78) в сравнении с комбинированной флебэктомией. Пациенты, которым выполняли СНІVA, также имели более низкую вероятность развития осложнений: относительный риск для кровоизлияний составил 0,63 (95% ДИ 0,53–0,76), для повреждения кожных нервов 0,05 (95% ДИ 0,01–0,38). Такие осложнения, как раневая инфекция или тромбоз большой подкожной вены развивались с одинаковой частотой в рассматриваемых группах.

На сегодняшний день существует не так много исследований, сравнивающих СНІVA с эндовазальной термоблитерацией. Тем не менее, существующие исследования показывают, что для термооблитерации характерно большее количество послеоперационных нежелательных явлений (гематом по ходу магистральной вены), а также более интенсивные болевые ощущения после вмешательства [35, 103].

В 2013 году S.Gianesini с соавт. впервые предложили совместное использование эндовенозных технологий и принципов СНІVA, подтвердив

возможность получения хорошего результата [53]. В 2016 году на конференции в Дрездене Е.Мendoza предложила название hot-CHIVA для данного хирургического метода коррекции варикозной болезни. Дальнейшие исследования показали, что использование приустьевой радиочастотной облитерации приводят к снижению тяжести заболевания, определенной с помощью Venous Clinical Severity Score (VCSS), а также к уменьшению диаметра сохраненного сегмента большой подкожной вены [52–54, 72, 74]

Вместе с тем, до настоящего времени не проведено прямое сравнение приустьевой радиочастотной облитерации большой подкожной вены с термической облитерацией всего несостоятельного сегмента магистральной вены. С учетом вышеизложенного были поставлены цель и задачи диссертационного исследования.

Цель исследования – сравнить результаты хирургического вмешательства, включающего приустьевою радиочастотную облитерацию большой подкожной вены с минифлебэктомией, и стандартной радиочастотной облитерации большой подкожной вены с минифлебэктомией.

Задачи исследования

1. Изучить технические особенности приустьевой радиочастотной облитерации большой подкожной вены и оптимизировать методику вмешательства.

2. Оценить динамику связанного с хроническим заболеванием вен качества жизни в среднесрочном периоде у пациентов, перенесших приустьевою и стандартную радиочастотную облитерацию большой подкожной вены.

3. Установить частоту рецидивов варикозной болезни в среднесрочном периоде у пациентов, перенесших приустьевою и стандартную радиочастотную облитерацию большой подкожной вены.

4. Оценить и сравнить выраженность болевого синдрома в ближайшие сроки после операции в группах наблюдения.

5. Установить частоту развития новых ретикулярных вен или телеангиэктазий в зоне хирургического вмешательства у пациентов, перенесших приустьевую и стандартную радиочастотную облитерацию большой подкожной вены.

6. Оценить изменение диаметра оставленного после приустьевой термооблитерации сегмента большой подкожной вены в средней и нижней третьей части бедра в ближайшем и среднесрочном периоде после вмешательства.

Научная новизна

Впервые проведено исследование, сравнивающее результаты приустьевой радиочастотной облитерации в комбинации с минифлебэктомией с облитерацией всего несостоятельного сегмента большой подкожной вены с минифлебэктомией.

Оптимизирована техника эндоваскулярного вмешательства на магистральной вене с учетом необходимости облитерации ограниченного по протяженности сегмента сосуда. Выполнена сравнительная оценка болевого синдрома, связанного в ближайшем послеоперационном периоде с термическим вмешательством на магистральной подкожной вене.

Произведена оценка клинической эффективности приустьевой радиочастотной облитерации большой подкожной вены. Установлена частота рецидива варикозной болезни в группе пациентов, перенесших веносохраняющее вмешательство, в среднесрочном периоде. Оценено влияние приустьевой радиочастотной облитерации в комбинации с минифлебэктомией и радиочастотной облитерации всего несостоятельного сегмента в комбинации с минифлебэктомией на показатели уровня качества жизни пациентов.

Изучены гемодинамические изменения в сохраненном после приустьевой радиочастотной облитерации стволе большой подкожной вены. Установлена частота развития вторичных изменений в системе ретикулярных вен, связанных с облитерированным на всем протяжении или частично магистральным стволом.

Создан алгоритм выбора метода оперативного лечения пациентов с варикозной болезнью в зависимости от индивидуальных гемодинамических особенностей поражения поверхностной венозной системы, позволяющий сохранять стволы подкожных вен.

Теоретическая и практическая значимость работы

Представленные в работе данные подтверждают необходимость тщательной предоперационной оценки гемодинамических особенностей поражения поверхностной венозной системы у пациентов с варикозной болезнью. Принципы гемодинамической коррекции заболевания могут быть успешно реализованы на практике, что позволяет индивидуализировать подход к хирургическому лечению заболевания. Применение эндоваскулярного вмешательства на магистральной подкожной вене с учетом теоретических концепций веносохраняющей хирургии позволяет значительно снизить травматичность оперативного лечения за счет сохранения большей части сосуда при эффективности, сопоставимой с результатами традиционного подхода. Отказ от облитерации всего несостоятельного сегмента магистрального ствола позволяет не только снизить травматичность вмешательства, но и обеспечивает сохранение полноценного дренажа крови от поверхностных тканей в зоне вмешательства. Морфометрические параметры магистральной вены восстанавливаются до нормальных значений, что в дальнейшем может позволить использовать сохраненную вену в качестве пластического материала при шунтирующих операциях на артериях сердца или нижних конечностей.

Методология и методы исследования

Проведено сравнительное проспективное исследование на неменьшую эффективность малоинвазивного метода лечения варикозной болезни нижних

конечностей в системе большой подкожной вены в сравнении с традиционно выполняемым вмешательством. Планирование исследования, отбор пациентов, сбор анамнеза, анкетирование, оперативное лечение и статистическая обработка полученных данных выполнены с соблюдением принципов доказательной медицины.

Основные положения, выносимые на защиту

1. Приустьевая радиочастотная облитерация большой подкожной вены в комбинированном хирургическом лечении варикозной болезни приводит к значимому улучшению качества жизни пациентов в среднесрочном периоде, и не уступает стандартной термической облитерации всего несостоятельного сегмента магистрального ствола. Качество жизни пациентов после приустьевой радиочастотной облитерации большой подкожной вены в сочетании с минифлебэктомией значительно улучшается уже через один месяц после вмешательства и демонстрирует положительную динамику на протяжении всего последующего года.

2. При выполнении приустьевой радиочастотной облитерации следует производить пункцию ствола большой подкожной вены как можно ближе к сафено-фemorальному соустью, но с учетом расстояния, необходимого для безопасной катетеризации сосуда. Тумесцентную анестезию следует выполнять на всем протяжении катетеризованного сосуда. Перед извлечением катетера целесообразно дождаться падения температуры нагревающего элемента до температуры тела.

3. Частота рецидивов варикозной болезни в среднесрочном периоде после приустьевой радиочастотной облитерации большой подкожной вены в сочетании с минифлебэктомией не превышает частоту возврата заболевания после стандартного хирургического вмешательства.

4. Выраженность болевого синдрома в зоне термической облитерации значимо не отличается у пациентов, перенесших веносохраняющее приустьевое и стандартное термическое вмешательство.

5. В среднесрочном периоде после вмешательства частота развития вторичных ретикулярных вен и телеангиэктазий в бассейне большой подкожной вены на бедре демонстрирует тенденцию к снижению после веносохраняющего термического вмешательства по сравнению со стандартной операцией.

6. После выполнения приустьевой радиочастотной облитерации большой подкожной вены, сохраненный сегмент ствола вены значимо уменьшается в диаметре в послеоперационном периоде.

Степень достоверности результатов исследования

Достоверность данных исследования подтверждается соответствием числа пациентов, включенных в исследование, предварительно рассчитанному необходимому объему выборки, использованием современных методов обследования, лечения пациентов, а также применением для обработки полученных данных статистических инструментов, строго соответствующих дизайну исследования. Выводы и практические рекомендации полностью обоснованы полученными данными и вытекают из результатов исследования.

Апробация диссертации

Основные положения диссертации изложены в докладах на следующих конференциях и симпозиумах:

- XIII научно-практическая конференция Ассоциации флебологов России с международным участием «Актуальные вопросы флебологии», 27 - 29 мая 2021 года, г. Ярославль;

- XIII Съезд хирургов России (Съезд Российского общества хирургов), 8 - 10 сентября 2021 года, г. Москва;

- V-WINter International Inter-University Meeting, 3 - 5 февраля 2022 года, г. Дубай, ОАЭ;

- XXXVII Международная конференция «Горизонты современной ангиологии, сосудистой хирургии и флебологии», 20 - 22 мая 2022 года, г. Кисловодск;

- XIV Научно-практическая конференция Ассоциации флебологов России с международным участием «Актуальные вопросы флебологии», 26 - 29 мая 2022 года, г. Казань;

- XIX World Congress of the International Union of Phlebology, 12 - 16 сентября 2022 года, г. Стамбул, Турция;

- 64th Annual Conference of the German Society for Phlebology, 28 сентября - 1 октября 2022 года, г. Ганновер, Германия.

Апробация диссертации состоялась на совместной научно-практической конференции коллектива сотрудников кафедры факультетской хирургии № 1 лечебного факультета ФГАОУ ВО РНИМУ им. Н.И. Пирогова Минздрава России и сотрудников хирургических отделений Государственного бюджетного учреждения здравоохранения города Москвы «Городская клиническая больница № 1 им. Н.И. Пирогова Департамента здравоохранения города Москвы» 7 сентября 2022 года.

Публикации

По теме диссертации опубликовано 6 печатных работ, из них 2 – в рецензируемых научных журналах, рекомендованных ВАК при Минобрнауки России для публикации результатов диссертационных исследований и входящих в международную цитатно-аналитическую базу данных Scopus, 4 – в сборниках научно-практических конференций.

Внедрение результатов работы

Диссертационное исследование выполнено на кафедре факультетской хирургии № 1 лечебного факультета ФГАОУ ВО РНИМУ им. Н.И. Пирогова Минздрава России, на базе Государственного бюджетного учреждения здравоохранения города Москвы «Городская клиническая больница № 1 им. Н.И. Пирогова Департамента здравоохранения города Москвы». Метод приустьевой радиочастотной облитерации БПВ внедрен в работу 2-го и 3-го хирургических отделений Государственного бюджетного учреждения здравоохранения города Москвы «Городская клиническая больница № 1 им. Н.И. Пирогова Департамента здравоохранения города Москвы», а также в работу отделения сосудистой хирургии Государственного бюджетного учреждения здравоохранения города Москвы «Городская клиническая больница им. В.В. Виноградова Департамента здравоохранения города Москвы».

Материалы исследования используют при чтении лекций и проведении практических занятий со студентами и ординаторами на кафедре факультетской хирургии № 1 лечебного факультета ФГАОУ ВО РНИМУ им. Н.И. Пирогова Минздрава России.

Личное участие автора

Автор принимала непосредственное участие в выборе направления исследования, постановке целей и задач. Автор самостоятельно осуществляла работу по сбору и анализу базы данных пациентов, проходивших оперативное лечение по поводу варикозной болезни на базе Государственного бюджетного учреждения здравоохранения города Москвы «Городская клиническая больница № 1 им. Н.И. Пирогова Департамента здравоохранения города Москвы». Автор работы проводила оперативное лечение пациентов, провела систематизацию полученных результатов, их статистическую обработку и анализ, сформулировала

выводы и практические рекомендации, самостоятельно готовила публикации печатных работ по теме диссертации.

Объем и структура диссертации

Диссертация изложена на 88 страницах машинописного текста, состоит из оглавления, введения, 4 глав, заключения, выводов и практических рекомендаций, иллюстрирована 5 таблицами и 12 рисунками. Библиографический указатель включает 25 отечественных и 91 зарубежных источников.

Автор выражает огромную благодарность научному руководителю, д.м.н., профессору И.А. Золотухину (г. Москва), доценту кафедры факультетской хирургии № 1 лечебного факультета, д.м.н. Е.И. Селиверстову (г. Москва) и ассистенту кафедры факультетской хирургии № 1 лечебного факультета, к.м.н. О.И. Ефремовой (г. Москва) за неоценимую помощь и поддержку в процессе проведения диссертационного исследования.

ГЛАВА 1. СТРАТЕГИЧЕСКИЕ ПОДХОДЫ К ХИРУРГИЧЕСКОМУ ЛЕЧЕНИЮ ВАРИКОЗНОЙ БОЛЕЗНИ (ОБЗОР ЛИТЕРАТУРЫ)

При подготовке данной главы использована и процитирована статья: В.И. Головина, Е.И. Селиверстов, О.И. Ефремова, И.А. Золотухин Возможности и перспективы гемодинамической хирургии варикозной болезни в эпоху эндовазальной термической облитерации. Новости хирургии. 2020;28(6):702-713. <https://doi.org/10.18484/2305-0047.2020.6.702> [7].

Права на использование текста статьи принадлежат автору диссертации в равных с остальными авторами статьи соотношениях.

Варикозная болезнь нижних конечностей на сегодняшний день является самым распространенным заболеванием периферических сосудов. Частота хронических заболеваний вен (ХЗВ) среди взрослого населения в странах с преимущественно европеоидным населением варьирует от 30% до 70% [9, 13–15, 18–21, 23, 42]. Описание варикозного расширения вен как клинически обособленного заболевания можно обнаружить еще с доисторических времен. Первое письменное упоминание о варикозно измененных венах и устройствах для их удаления можно обнаружить в папирусе, написанном в 1550 до н.э. и опубликованном в 1874 г. немецким египтологом Г. Эберсом [104]. В тексте варикозно расширенные вены описаны, как «извитые, плотные образования, с множественными узлами, будто бы раздутыми воздухом». В последующем Гиппократ, Гален и другие врачи древности, более подробно описали данную болезнь и предложили методы лечения, часть из которых в измененном виде используют и по сей день [98].

Варикозное расширение вен представляет собой не просто косметический дефект в силу неприглядного вида нижних конечностей у его носителей, но обоснованно признается врачами серьезным заболеванием. Оно может являться

основой широкого спектра клинических проявлений, от незначительно выраженных субъективных симптомов до обширных трофических расстройств, в том числе язвенных поражений.

Долгое время принято было считать, что ВБ развивается вследствие длительного пребывания человека в вертикальном положении. Согласно этому взгляду, столб крови от правого предсердия и нижней полой вены создает давление, передающееся под действием гравитации венам нижних конечностей [24]. Результирующее повышение давления в системе нижней полой вены, слабость стенок вен нижних конечностей приводят к образованию и постепенному увеличению патологического венозного депо. К середине прошлого века в профессиональной среде сформировалось убеждение, что из-за переполнения кровь из системы глубоких вен нижних конечностей начинает поступать в подкожные вены через перфорантные [31, 39]. Помимо этого, общепринятым на десятилетия стало мнение, что первыми отделами поверхностной венозной системы, в которых начинается трансформация венозной стенки и недостаточность клапанов, являются сафено-фemorальное (СФС) и/или сафено-попliteальное соустья (СПС). Формирующийся в них первоначальный рефлюкс распространяется постепенно и на нижележащие отделы, что приводит к прогрессирующему расширению магистральных подкожных стволов и их притоков [91]. Вышеописанная цепь событий описывается концепцией нисходящей теории развития варикозной болезни.

В начале нынешнего века внимание исследователей стала привлекать другая теория развития ВБ, получившая название восходящей. В ее рамках основную роль отводят не венозной гипертензии и гравитационным воздействиям, а первичному ремоделированию венозной стенки, которое возникает в силу внутренних, возможно, генетических обусловленных причин. При этом, согласно восходящей теории патогенеза ВБ, заболевание начинается не в стволах, а в

притоках магистральных вен, который вовлекаются в процесс уже в последующем [8, 43].

1.1. Традиционные подходы к хирургическому лечению варикозной болезни

Существующие на сегодняшний день разнообразные консервативные методы лечения ВБ, такие, как веноактивные препараты, компрессионный трикотаж, разнообразные топические средства, позволяют ликвидировать или уменьшить венозный отек и субъективную симптоматику, но при этом не способны избавить пациента от варикозного расширения вен [1, 2, 11, 12, 51, 77, 78, 90, 99, 101]. В связи с этим хирургическое вмешательство считали и по-прежнему считают лучшим способом лечения пациентов с ВБ.

Основополагающую для дальнейшего развития хирургической флебологии операцию в конце XIX века предложили выполнять два выдающихся хирурга: в России – Алексей Алексеевич Троянов, в Германии – Фридрих Тренделенбург. Они лигировали и пересекали большую подкожную вену (БПВ) в верхней трети бедра [25, 106]. Вместе с тем оба хирурга выполняли перевязку БПВ не на уровне СФС, а ниже, что сопровождалось частыми рецидивами заболевания. Американский хирург W.W. Babcock в 1907 году предложил не только лигировать магистральную вену в ее проксимальном сегменте, но и удалять ствол с помощью металлического зонда с оливой, который «вырезал» вену из окружающих тканей [27]. Помимо этого, со временем появились и другие специальные инструменты для инвагинационного или инверсионного стриппинга, например, такие, как зонд PIN [85]. Все эти инструменты позволяют снизить риск послеоперационных осложнений в виде повреждений подкожных нервов, уменьшить размер гематом и подкожных кровоизлияний [28, 36, 40, 76, 105].

Перевязка магистральной подкожной вены в области впадения в глубокие вены, а также удаление ее с помощью зонда в сочетании с минифлебэктомией оставались «золотым стандартом» лечения ВБ на протяжении более, чем ста лет. Несмотря на то, что данная процедура в целом переносилась пациентами хорошо

и позволяла достигнуть приемлемых клинических результатов с учетом потребностей пациентов того времени, нередкие осложнения в виде раневой инфекции, лимфореи, повреждения нервов, а также частые рецидивы заставляли исследователей искать другие варианты хирургических пособий [62, 69, 79, 88]. С конца 90-х годов прошлого века все большую нишу в хирургическом арсенале захватывают различные варианты эндовазальной термической облитерации магистральных подкожных вен [5, 6, 46, 83, 84, 94]. В этих способах используют тепловую энергию с целью повреждения эндотелия вены, что приводит к ее окклюзии плотным сгустком крови, а в дальнейшем – к фиброзному перерождению.

Эндовенозная термическая облитерация является минимально инвазивной процедурой, которую обычно выполняют в амбулаторных условиях под местной анестезией. Процедура начинается с того, что под ультразвуковым контролем обнаруживают дистальный участок несостоятельного сегмента ствола БПВ, после чего производят пункцию и вводят в вену катетер (световод). Рабочую часть катетера (световода) устанавливают на расстоянии 0,5-2 см от соустья ствола с глубокой веной. Затем проводят тумесцентную анестезию, которая помимо обезболивания, имеет целью опорожнение вены от крови и улучшение контакта рабочей части термического элемента с ее стенками. Следующим этапом производят подачу энергии. Далее, по необходимости выполняют удаление варикозно расширенных притоков. После процедуры на оперированную конечность надевают чулок с уровнем компрессии 20-30 мм рт. ст. Пациенты могут самостоятельно покинуть клинику в течение ближайшего времени.

На сегодняшний день существуют два наиболее распространенных варианта эндовазальной термической облитерации – радиочастотная (РЧО) и лазерная (ЭВЛО). РЧО основана на нагреве рабочего элемента до 120⁰С током высокой частоты, т.е., фактически речь идет об электрокоагуляции. Сегменты вены протяженностью в 7 см обрабатывают поочередно в течение 20 секунд каждый.

Число циклов воздействия на один сегмент варьирует от 1 до 4, в зависимости от калибра вены.

При лазерной облитерации происходит эмиссия энергии, которая, в зависимости от длины волны, поглощается гемоглобином крови (первое поколение аппаратов) или водой (современная аппаратура). В результате происходит разогрев тканей, окружающих лазерное волокно, повреждаются эндотелий вены, что ведет к последующей окклюзии просвета.

Литературные данные, посвященные сравнению вышеперечисленных способов, указывают на то, что методы термической облитерации поверхностных вен не уступают по эффективности стандартной флебэктомии в лечении ВБ [38, 44, 93, 102, 108, 111]. Помимо этого, данные мета-анализа 13 клинических исследований, включивших 2245 случаев, показали, что термооблитерация сопровождается меньшим числом раневых осложнений, таких как кровотечение и гематомы (1,28% в сравнении с 4,83% после стриппинга), раневая инфекция (0,33% против 1,91%) и парестезии (6,73% против 11,27%) [86]. М. Vuylsteke с соавт., рассматривавшие ранние результаты лечения, отметили более низкий уровень болевого синдрома после эндовазальных процедур ($p < 0.001$). Вдобавок, несмотря на более высокую стоимость расходных материалов, после проведения расчетов авторы пришли к выводу, что термооблитерация более экономически выгодна ввиду более раннего возвращения пациента к повседневной активности и работе: после ЭВЛО – 8,6 дня, после флебэктомии – 22,4 дня [109]. Что касается частоты рецидивов в группе термических методов лечения в сравнении со стриппингом, то значимых различий выявлено не было [38, 86, 93, 102, 108, 111].

Сегодня, благодаря сравнимой с классической хирургией эффективности и безопасности, но существенно меньшей травматичности, термическая облитерация считается «золотым стандартом» лечения пациентов с ВБ [13, 70].

Вне зависимости от того, какой способ ликвидации магистрального ствола планируется применить у пациента, полное удаление/облитерацию всей измененной магистрали долгое время считали единственным эффективным

хирургическим подходом. В основе его лежит убеждение в том, что варикозно трансформированная стенка вены изменена необратимо и оставшиеся не удаленными сегменты обязательно будут приводить к развитию рецидива.

Одни из первых указаний на ошибочность данного убеждения были сделаны F. Hammersen и соавт. в 1990 г. Они продемонстрировали восстановление эластического компонента стенки БПВ после применения компрессионного трикотажа [58]. В дальнейшем, в 1996 г. С. Resek опубликовал результаты кроссэктомии в сочетании со склеротерапией притоков и отметил уменьшение диаметра ствола БПВ [95]. В 1999 г. D. Creton подтвердил возможность значительного уменьшения диаметра БПВ после лигирования несостоятельных притоков [37].

Тем не менее, смена хирургической парадигмы стала окончательно возможной только после появления и широкого внедрения ультразвуковой визуализации венозной системы в конце 1980-х годов [16, 63, 81, 82]. Эхо-сканирование позволяло оценить состояние вен и кровотока по ним в режиме реального времени, что явилось основой для более глубокого изучения венозной патофизиологии и подбору эффективного индивидуального варианта лечения. В 1988 г. французский ангиолог С. Franceschi, один из пионеров ультразвуковой диагностики заболеваний вен, предложил метод амбулаторной консервативной гемодинамической коррекции венозной недостаточности (*Conservatrice et Hémodynamique de l'Insuffisance Veineuse en Ambulatoire*), ставший известным в мире как CHIVA [47]. Стратегия CHIVA направлена на восстановление нормального физиологического тока крови без удаления вовлеченных в процесс магистральных вен. Основой этого подхода является правильная первичная оценка гемодинамики. Перед оперативным вмешательством необходимо выполнение полномасштабного дуплексного сканирования вен нижних конечностей для определения мест появления рефлюкса в поверхностной системе и мест, где рефлюкс «дренируется» обратно в глубокие вены [49].

1.2. Гемодинамическое обоснование и основные принципы СНІVA

Градиент давления в венозной системе нижних конечностей может носить физиологический или патологический характер, в зависимости от того, куда будет направлен в результате ток крови. Пока человек находится в вертикальном положении, венозному кровотоку противостоит гравитация, в связи с чем для антеградного тока венозной крови в нижних конечностях необходимо действие ряда факторов, в числе которых насосная функция сердца, аспирационный эффект дыхания и сократительная активность мышц ног. В совокупности с работой клапанов вен, различных связей между системами глубоких и поверхностных вен (соустья, перфоранты), все это обеспечивает работу сложного дренирующего механизма. При этом в норме градиент давления направлен таким образом, что кровь в нижних конечностях движется вверх, из зоны относительно более высокого давления в зону с относительно низким.

В норме ток крови в нижних конечностях происходит следующим образом: подкожные притоки дренируются в магистральные подкожные вены; магистральные подкожные вены дренируются в глубокие вены. Если этот порядок нарушен, это означает, что в системе сформировался патологический градиент давления, а значит и патологический рефлюкс. Согласно закону Poiseuille, чтобы появился градиент давления необходимо существование двух крайних точек. В первой из них давление в определенный момент оказывается выше (место «подтекания» венозной крови, *escape point*) а в другой – ниже (место возврата крови в систему глубоких вен, *re-entry point*). Чаще всего местом, в котором «появляется» рефлюкс, являются соустья поверхностных вен с глубокими (сафено-фemorальное, сафено-подколенное) или несостоятельные перфорантные вены, как правило, на бедре. Структурой, «возвращающей» венозную кровь в систему глубоких вен чаще всего выступают перфорантные вены голени.

Действия хирурга, выполняющего вмешательство CHIVA, направлены на ликвидацию escape point и сохранение re-entry point. Точное определение двух этих точек, является основополагающим для корректного использования CHIVA. Ошибка в определении источника рефлюкса либо неправильное определение места re-entry может привести к созданию недренирующейся системы, что приведет к венозному стазу и тромбозу.

Следует сказать, что феномен такой циркуляции крови по поверхностным венам (глубокие вены – соустье – магистральный ствол – приток – перфорантная вена – глубокие вены) был описан задолго до С. Franceschi, еще Тренделенбургом [106], а позднее – немецким исследователем W. Nach [57]. С. Franceschi развил и систематизировал эти наблюдения, показав, что существует несколько основных схожих вариантов, которые он классифицировал и назвал «шунтами» [47, 48, 55]. Шунт по Франчески – путь для тока венозной крови, который несет не только физиологический объем крови (та кровь, которая поступает в сосуд из его притоков), но также и добавочный объем (та кровь, которая не должна была бы появиться в сосуде в норме, например, кровь из бедренной вены в большой подкожной). Повышенный объем крови внутри шунта приводит к повышению трансмурального давления и дальнейшим клиническим последствиям. Существуют 6 основных типов шунтов по классификации CHIVA [110]:

1 тип шунта: Источник рефлюкса – глубокая вена → рефлюкс в стволе подкожной вены → возвращение крови из подкожной в глубокую вену через перфорантную вену, связанную со стволом.

2 тип шунта: Источник рефлюкса – ствол подкожной вены → рефлюкс по ее притоку → возвращение крови из притока в глубокую вену через приток или перфорантные вены.

Эти типы шунтов изолированно встречаются не часто. Чаще наблюдается их сочетание (Шунт Тип 1+2).

3 тип шунта: Источник рефлюкса – глубокая вена → рефлюкс в стволе подкожной вены и по ее притоку → возвращение крови из притока в глубокую вену через перфорантные вены.

4 тип шунта: Источник рефлюкса – вены таза или перфорантные вены → рефлюкс по магистральной подкожной вене → возвращение крови из магистральной подкожной в глубокой вену через перфорантные вены.

5 тип шунта: Источник рефлюкса – вены таза или перфорантные вены → рефлюкс по магистральной подкожной вене и по ее притоку → возвращение крови из притока, отходящего от несостоятельного сегмента подкожной вены, в перфорантную вену.

6 тип шунта: Источник рефлюкса – вены таза или перфорантные вены → рефлюкс по притоку → возвращение крови из притока через перфорантную вену либо в состоятельный ствол подкожной вены.

Практическое исполнение CHIVA включает в себя разные технические подходы, применяемые у каждого пациента индивидуально в зависимости от типов обнаруженных при ультразвуковом исследовании шунтов [47, 48, 112, 114]. В целом стратегия CHIVA базируется на четырех основных принципах, описанных С. Franceschi в его публикации 1988 г. [47]:

1. *Устранение столба гидростатического давления в вене.* Это достигается разобщением соустья поверхностной вены с глубокой и является основным условием, при котором происходит прерывание столба гидростатического давления в сегментах, расположенных между источником рефлюкса и перфорантом re-entry. Разобщение может быть произведено в каждом из возможных мест: соустье глубокой и поверхностной вены, соустье притока и ствола подкожной вены, а также в местах деления несостоятельных притоков.

2. *Устранение механизма рециркуляции крови.* Это происходит в результате разобщения – лигирования и устраняет патологические гемодинамические причины варикозного расширения вен.

3. *Сохранение механизма re-entry.* Этот механизм позволяет дренировать кровь из системы поверхностных вен в глубокую. В обязательном порядке необходимо сохранять места дренирования и ни в коем случае не следует производить их перевязку.

4. *Удаление притоков, не имеющих связи с точкой re-entry.* Крупные притоки магистральных подкожных вен обычно имеют хорошо развитый мышечный слой, что позволяет им восстанавливать калибр в послеоперационном периоде, после того как происходит устранение перегрузки их объемом. Притоки малого диаметра, с низкоинтенсивным кровотоком и плохой дренируемостью в дооперационном периоде, обычно не восстанавливают калибр в послеоперационном периоде. Поэтому, сохраняя магистральную подкожную вену и, по возможности, крупные измененные ветви, все же следует удалять небольшие притоки.

В результате выполнения CHIVA происходит восстановление тока крови из системы поверхностных вен в глубокую. Устранение рефлюкса из глубокой вены в поверхностную и сохранение дренажа из поверхностных вен в глубокие приводит всю систему оттока в физиологическое состояние – по подкожным притокам кровь либо поступает в подкожные стволы и затем по перфорантным венам в глубокие, либо напрямую – в глубокие вены. Таким образом, восстанавливается нормальный дренаж тканей, хотя направление тока крови в одной из частей системы меняется. Устраняется рециркуляция крови по несостоятельным сегментам и уменьшается перегрузка поверхностной системы объемом.

1.3. Клинические аспекты гемодинамической хирургии

Главной целью CHIVA служит сохранение ствола БПВ и, соответственно, сохранение дренирования крови по нему в систему глубоких вен из подкожных тканей, независимо от направления кровотока по самому стволу. В некоторых

случаях СНІВА позволяет добиться восстановления физиологического антеградного направления тока крови по БПВ. Тем не менее в тех случаях, когда вена значительно расширена, либо сафено-фemorальное соустье служило первичным источником рефлюкса, даже после его лигирования направление кровотока сохранится нисходящим и дренирование БПВ будет происходить через перфорантные вены бедра и голени.

То, что необходимости в лигировании перфорантных вен при варикозной болезни нет, показали наблюдения за пациентами, оперированными как по принципам классической флебэктомии, так и с использованием методов термооблитерации, но без перевязки/облитерации перфорантов. Сохранение перфорантных вен не ухудшало результаты вмешательств [17, 22, 41, 96]. Если в этих работах подчеркивалось отсутствие целесообразности вмешательств на перфорантах ввиду необоснованного увеличения травматичности, то методика СНІВА не просто не подразумевает лигирование перфорантных вен, а наоборот, подчеркивает необходимость их сохранения для реализации возврата по ним венозной крови. Сохраняющийся рефлюкс в стволе и дренирование обратно движущейся крови через перфоранты, с точки зрения сторонников СНІВА, не является патологическим [41, 96]. Этот взгляд не противоречит основному постулату функционирования венозной системы – кровь из поверхностных вен должна поступить в глубокие. Так и происходит в результате гемодинамической коррекции – поступление крови из глубоких вен в поверхностные прекращается, поступление крови из поверхностных в глубокие, хоть и, формально, в обратном направлении, сохраняется.

Благодаря тому, что стволы большой и малой подкожных вен остаются, дренирование поверхностных тканей нижних конечностей не страдает. Со временем, по данным исследований Е. Mendoza, после устранения гемодинамического переполнения поверхностных и глубоких вен нижних конечностей происходит уменьшение их диаметра как в раннем послеоперационном периоде, так и в отдаленном, на сроке до 5 лет [73, 75]. Более

того, при корректном выполнении способа достижим и возврат варикозно расширенных притоков к нормальному состоянию без их удаления. После правильно проведенного лигирования ствола и притоков расширение последних регрессирует в течение нескольких месяцев после достижения гемодинамического результата. Это преимущество CHIVA выглядит особенно привлекательным, поскольку именно с минифлебэктомией связаны во многом боль в послеоперационном периоде, гематомы, гиперпигментация кожи и прочие раневые осложнения. Кроме того, исследования показывают, что большое количество удаленных притоков БПВ при минифлебэктомии может привести к более частым рецидивам в долгосрочной перспективе [33].

Основными плюсами CHIVA служат уменьшение травмы, сохранение физиологического дренирования крови от поверхностных тканей в систему глубоких вен, а также сохранение магистральных стволов подкожной вены для дальнейшего использования в качестве шунтов при операциях как на сердце, так и на артериях нижних конечностей [26, 32, 56, 67, 80, 100, 107]. Последние исследования показали, что проходимость шунта из БПВ, забранной по методике по touch, значимо не отличалась в отдаленном послеоперационном периоде в сравнении с использованием внутренней грудной артерии [32, 56, 67, 80, 100]. Помимо этого, БПВ активно используют при шунтирующих операциях на нижних конечностях [26, 56, 61, 107].

Еще одним аргументом в пользу сохранения стволов подкожных вен может служить их потенциально положительная роль в случае развития тромбоза глубоких вен. С учетом старения населения, сопровождающегося кумулятивным увеличением случаев венозного тромбоза, стоит задумываться о том, что в большей степени угрожает пациенту – теоретический риск венозных язв в связи с наличием неудаленного магистрального ствола или вполне практический риск тромбоза, связанного с возрастом и накопленными сопутствующими заболеваниями.

Наряду с другими положительными сторонами, по сравнению с остальными хирургическими способами, преимуществом CHIVA служит отсутствие риска повреждения кожных нервов, связанного с удалением вен. В двух рандомизированных клинических исследованиях E. Iborra-Ortega и J.O. Pares, сравнивавших стриппинг с CHIVA, не было выявлено ни одного случая повреждения кожных нервов у 218 пациентов, перенесших CHIVA, по сравнению с 20 случаями повреждения нерва из 216 (9,3%) процедур стриппинга [59, 87].

Основным показателем эффективности лечения ВБ в отдаленном периоде всегда служит рецидив ВБ. Недавние биохимические и клинические исследования показали, что чрезмерно радикальная резекция БПВ приводит к рецидиву в послеоперационном периоде. В эксперименте на животных было показано, что устранение магистральных подкожных вен приводит к повышению давления в притоках, что, в свою очередь, приводит к ремоделированию стенки вен [45, 89]. Помимо этого, ряд исследований показал, что лигирование БПВ у устья со всеми притоками (кроссэктомия) ассоциировано с большим количеством неоангиогенеза в сравнении с изолированной перевязкой только соустья (кроссотомия) [33, 97]. Именно последний вариант вмешательства используется в CHIVA. Полученные данные подтвердил M. Carrelli в своем исследовании, показав, что частота рецидива после кроссэктомии в 7 раз выше, чем после кроссотомии [33]. Это подтверждает важность сохранения состоятельных притоков ствола для обеспечения нормального функционирования венозной системы.

В исследованиях, сравнивающих CHIVA с другими способами лечения варикозной болезни, вышесказанное утверждение чаще всего оказывалось верным. Так, например, в исследовании J. Maeso за период наблюдения в 3 года рецидив ВБ после CHIVA возник в 1% случаев в сравнении с 15% в группе стриппинга ($p < 0.05$) [71]. Помимо этого, авторы отмечают, что у 56 (66%) пациентов после стриппинга на оперированной конечности появились телеангиэктазии в отдаленном периоде, в группе CHIVA подобное наблюдали у 8 (9%) пациентов [71]. P. Zamboni и соавт. провели рандомизированное контролируемое

исследование у пациентов с ВБ, осложненной трофическими язвами. Они сравнили частоту заживления и рецидива язв в двух группах пациентов (CHIVA в сравнении с компрессионной терапией) [113]. Исследование показало, что если частота заживления язв через полгода после использования выбранной методики была незначительно выше в группе CHIVA, в сравнении с группой компрессии (100% против 96%), то частота рецидива язв спустя 3 года после вмешательства отличалась значительно (9% против 38%).

Помимо этого, опубликованы данные рандомизированных исследований, сравнивающих CHIVA со стриппингом в группе пациентов с ВБ без трофических нарушений и язв. Одним из таких наблюдений, в которое вошло 100 пациентов со сроком наблюдения до 5 лет, является исследование E. Iborra-Ortega и соавт. Они показали, что частота рецидива и повторных операций оказалась одинаковой, однако отметили более быстрое возвращение к трудовой деятельности после CHIVA (8,04 дня), чем после комбинированной флебэктомии (19,25 дней) [59]. S. Carandina и соавт. рандомизировали 150 пациентов и провели им CHIVA и флебэктомию, оценив впоследствии 10-летние результаты. В этом исследовании частота рецидивов после флебэктомии оказалась вдвое выше, чем после CHIVA: отношение рисков составило 2,2 (95% доверительный интервал 1-5) [34]. В рандомизированном исследовании J. Parés и соавт. наблюдали 501 пациента, разделенных на 3 группы по 167 человек: группа CHIVA, группа стриппинга с предоперационной маркировкой подкожных вен без эхо-контроля и группа стриппинга с разметкой под эхо-контролем. Рецидив через 5 лет развился в 31,1%, 52,7% и 47,9% случаев соответственно [87]. Помимо этого, возвращение пациента к повседневной активности протекало значительно быстрее после CHIVA (3 дня), чем после стриппинга (18 дней).

В 2015 г. кохрановский систематический обзор подтвердил преимущества CHIVA в сравнении с классической операцией, включающей кроссэктомию, стриппинг и минифлебэктомию [29, 30]. В обзоре оценивали частоту рецидивов. Относительный риск рецидивов после CHIVA составил 0,63 (95% ДИ 0.51–0.78).

Пациенты, которым выполняли СНІВА, имели более низкий риск осложнений: относительный риск для экхимозов составил 0,63 (95% ДИ 0.53–0.76), для повреждения кожных нервов 0,05 (95% ДИ 0.01–0.38).

На сегодняшний день существует не так много исследований, сравнивающих СНІВА с эндовазальной термооблитерацией. Так, J. Solis и соавт. сравнили результаты у 120 пациентов на протяжении одного года после стриппинга, лазерной облитерации и СНІВА [103]. В послеоперационном периоде отметили большее количество кровоизлияний разной интенсивности после стриппинга (72,5%), лазерной облитерации (47,5%), в то время, как после СНІВА этих осложнений не наблюдали ($p < 0.05$). Частота рецидива ВБ оказалась одинаковой.

C. Chan и соавт., также сравнили лазерную облитерацию (54 наблюдения) и СНІВА (20 пациентов) [35]. При этом БПВ лигировали не только в области СФС, но также производили перевязку ствола на 5-10 см выше уровня коленного сустава (но ниже перфоранта Додда) с целью дренирования оставленного сегмента через перфорант. Группы были сопоставимы по возрасту, полу и тяжести варикозной болезни. Через одну неделю после операции фиксировали более высокий уровень болевого синдрома по визуально-аналоговой шкале после стриппинга (4.71 ± 2.0) в сравнении с СНІВА (0.50 ± 0.76), $p < 0.001$. Измеренный по специально разработанной шкале уровень кровоизлияний и синяков на бедре был значительно выше после стриппинга (3.25 ± 1.86), чем после процедуры СНІВА (0.16 ± 0.37 ; $p < 0.001$). Помимо этого, через полгода 22 из 54 пациентов в группе лазерной облитерации (40,7%) потребовалась склеротерапия для устранения варикозно расширенных вен, в то время как группе СНІВА – только трем пациентам из 17 (17,6%) ($p = 0.026$) [35].

Изначально СНІВА подразумевает прямой хирургический доступ и открытое лигирование БПВ в области сафено-фemorального соустья [47]. В эпоху доминирования классической флебэктомии этот подход к ликвидации сафено-фemorального рефлюкса не имел существенных отличий от того, что выполняли

во время обычной операции, за исключением сохранения всех приустьевых притоков. Но, с появлением в арсенале термических методов, которые не требуют открытого доступа к соустью, необходимость выполнения лигирования БПВ из разреза стала относительным недостатком CHIVA. В 2013 году S.Gianesini с соавт. впервые опубликовали случай успешного совместного использования эндовазальных технологий и принципов CHIVA [53]. Они предложили проводить термооблитерацию только в приустьевом отделе БПВ, тем самым ликвидируя escape point. Сам ствол при этом сохраняли. Двум пациентам с одинаковыми типами шунтов 1+2 (недостаточностью клапана сафено-фemorального соустья, несостоятельным притоком БПВ и дренирующим re-entry перфорантом) была выполнена лазерная облитерация приустьевых сегмента на протяжении 10 см тотчас после впадения эпигастральной вены, а также перевязка несостоятельного притока по принципам гемодинамической коррекции CHIVA (Рисунок 1.1.).

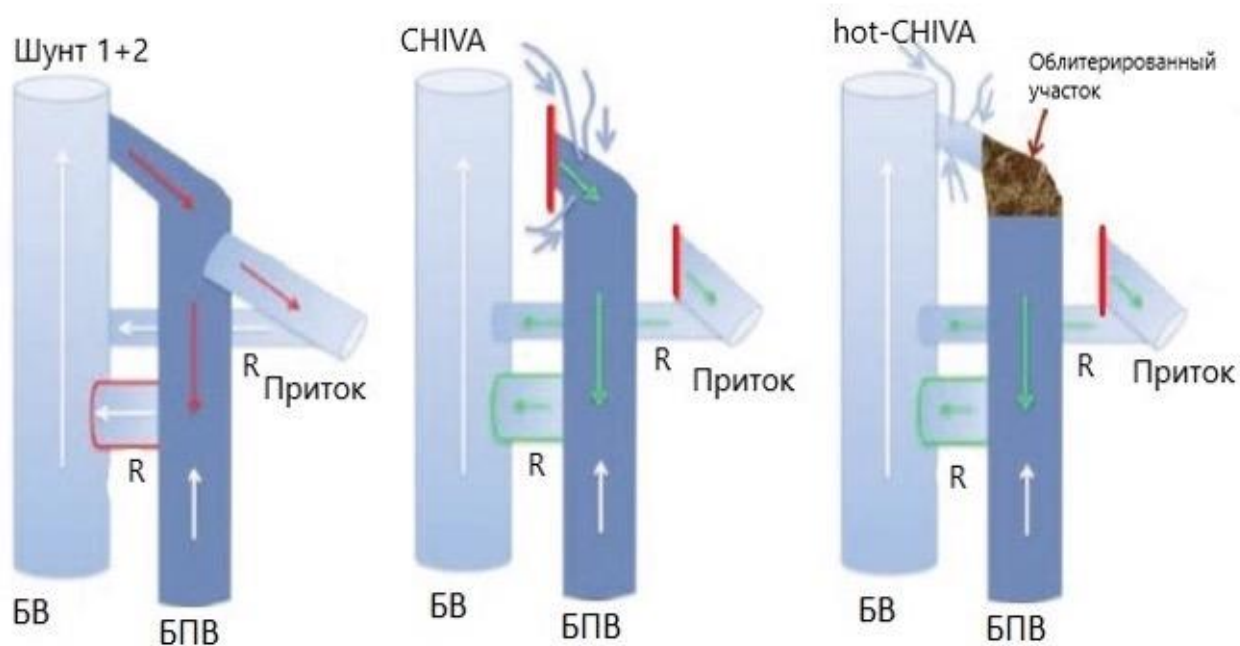


Рисунок 1.1. – Схема проведения гемодинамической коррекции. БВ – бедренная вена, БПВ – большая подкожная вена, R – re-entry перфорант [53]

За период наблюдения в один год не наблюдали рецидивов варикозной болезни, отмечали снижение диаметра оставшегося участка ствола БПВ, а также снижение уровня клинической тяжести ВБ по шкале Venous Clinical Severity Score

(VCSS) [53]. В последующем полученные данные подтвердились наблюдением в течение года за 14 пациентами, прооперированными по данной методике [54]. Трое пациентов были исключены из исследования ввиду тромбоза оставленного участка ствола БПВ, несмотря на то, что в сроке наблюдения в 2 года была отмечена реканализация данного сегмента, с ламинарным ретроградным кровотоком до места впадения перфоранта. В 11 случаях процедура привела к устранению рефлюкса СФС (от $3,1 \pm 0,4$ с до ретроградного ламинарного дренирования потока), к уменьшению диаметра БПВ (с $9,4 \pm 0,5$ до $3,1 \pm 0,2$ мм, $p < 0,001$) и улучшению показателя VCSS с 7 ± 2 до 2 ± 1 ($P < 0,05$) соответственно.

В 2016 году на конференции в Дрездене E.Mendoza предложила название hot-CHIVA для комбинации термических методов облитерации с принципами гемодинамической концепции CHIVA. В дальнейшем более крупное исследование было проведено E. Mendoza и F. Amsler [74]. В исследование включили 104 пациента, 75 пациентам провели приустьевую РЧО, 29 – ЭВЛО (1470 нм). Результаты оценивали на сроках в 3 и 6 мес. В послеоперационном периоде, помимо регресса субъективной симптоматики по шкале VCSS (от $5,6 \pm 3,1$ до $2,2 \pm 2$ баллов), отметили уменьшение диаметра общей бедренной вены (с $15,2 \pm 2,3$ мм до $14,8 \pm 2,2$ мм) и БПВ на уровне верхней трети бедра (с $6,5 \pm 1,6$ до $3,7 \pm 1,1$ мм). Различий в результатах в зависимости от способа термооблитерации не обнаружили. Авторы пришли к выводу, что результаты такой термо-CHIVA были сопоставимы с результатами стандартной операции CHIVA [72, 73, 75]. Это позволяет предположить, что совмещение термической облитерации магистральных подкожных вен и принципов CHIVA вполне возможно и может стать хорошей альтернативой открытому варианту метода [74].

Последнее опубликованное исследование S.Gianesini с соавт. включает 79 пациентов из которых 6 пациентам прооперировали обе нижние конечности [52]. РЧО двух приустьевых сегментов БПВ по 3 см была использована на 44 нижних конечностях, в то время как ЭВЛО 6 см приустьевого отдела БПВ было применено на 41 нижней конечности. Основным критерием оценки данного

исследования было сохранение окклюзии приустьевого сегмента в промежутке наблюдения до 1 года. Через 12 месяцев реканализация облитерированного приустьевого сегмента была зарегистрирована в 5/85 (5,8%) случаях (2 РЧО, 3 ЭВЛО) (ОР: 1,6; 95% ДИ: 0,2–10,4; $P = 0,6689$). В двух случаях (группа 1/44 РЧО и группа 1/41 ЭВЛО) также наблюдали рецидив рефлюкса [ОР: 1,0; 95% ДИ: 0,06–17,8; $P = 1,0000$]. Значительное уменьшение диаметра БПВ наблюдали как в группе РЧО (с $5,8 \pm 1,1$ мм до $3,5 \pm 0,5$ мм, $P < 0,0001$), так и в группе ЭВЛО (от $5,6 \pm 0,9$ мм до $3,4 \pm 0,6$ мм, $P < 0,00001$). Не было зарегистрировано существенных различий между двумя процедурами в процентном уменьшении диаметра БПВ (РЧО: $-38,5\% \pm -12,9\%$, ЭВЛО: $-37,2\% \pm -13,2\%$; $P = 0,6355$). Не было обнаружено существенных различий между группами по выраженности ХВН по шкале VCSS, перипроцедурной боли или эстетическому удовлетворению.

Идея использовать термические методы воздействия изолированно в приустьевом сегменте выглядит достаточно перспективной. Это тем более интересно, что методики веносохраняющей хирургии в последнее время становятся все более популярными в практике флебологов по всему миру, еще недавно скептически настроенных и считавших единственно верным радикальное лечение варикозной болезни – полное удаление ствола подкожной вены с перевязкой всех перфоратных вен и притоков. На данный момент все исследования метода СНІВА, выполненного открытым способом, показали хорошие ранние и отдаленные результаты, с низкой частотой рецидива. Это говорит о перспективности изучения данного метода в целом, а также в контексте совмещения термической облитерации ствола подкожной вены с принципами СНІВА, так как объединением двух представленных малоинвазивных методик можно получить максимум эффекта с помощью хирургического вмешательства минимального объема.

ГЛАВА 2. ОБЩАЯ ХАРАКТЕРИСТИКА КЛИНИЧЕСКОГО МАТЕРИАЛА И МЕТОДОВ ИССЛЕДОВАНИЯ

Данная работа основана на материале, полученном при обследовании и оперативном лечении пациентов, обратившихся на кафедру факультетской хирургии №1 лечебного факультета ФГАОУ ВО Российский национальный исследовательский медицинский университет им. Н.И. Пирогова Минздрава Российской Федерации и в ГБУЗ Городская клиническая больница №1 им. Н.И. Пирогова ДЗМ г. Москвы по поводу варикозной болезни нижних конечностей в период с 2020 г. по 2021 г. Исследование было одобрено локальным этическим комитетом ФГАОУ ВО Российский национальный исследовательский медицинский университет им. Н.И. Пирогова Минздрава России (протокол № 192 от 21.12.2019), зарегистрировано на clinicaltrials.gov (NCT05372146), а также соответствовало требованиям CONSORT.

2.1. Дизайн исследования, критерии включения и исключения

Было проведено одноцентровое проспективное сравнительное исследование на не меньшую эффективность.

Для расчета необходимого объема выборки исследования мы провели поиск литературных данных о величине глобального индекса качества жизни, рассчитанного с помощью опросника CIVIQ-20, у пациентов, перенесших радиочастотную облитерацию БПВ. Выбор качества жизни в качестве критерия оценки результатов лечения был связан с тем, что этот интегральный показатель в

полной степени отражает все влияние, которое ХЗВ оказывает на физическое и эмоциональное самочувствие пациента. Безусловно, среди критериев оценки результатов хирургического лечения большое значение имеет частота рецидивов заболевания. Вместе с тем, оптимальными сроками для оценки повторного появления варикозного расширения вен служит 3-5 лет после операции. Помимо этого, устранение варикозного синдрома и его отсутствие после вмешательства не имеет прямой связи с качеством жизни пациентов с ХЗВ, поскольку на него влияют отек и субъективная симптоматика, сохраняющиеся у многих пациентов, перенесших инвазивное вмешательство. Определенную популярность в исследованиях, посвященных методам термической облитерации, имеет такой показатель, как технический успех, определяемый, как частота достижения облитерации магистральной вены в ближайшем периоде и частота реканализации, полной или частичной, ранее облитерированных вен. Этот критерий оценки, очевидно, не может быть основным, в силу того, что он отражает лишь частный аспект проблемы, а частичное или даже полное восстановление просвета магистральной вены в большинстве случаев не отражается на клинических результатах вмешательства. Учитывая вышеизложенное, мы остановили свой выбор на качестве жизни, как на основном критерии оценки.

Мы провели поиск литературных данных и, с учетом результатов обнаруженных исследований, рассчитали объединённое стандартное отклонение, которое составило 6,95 [50]. Выборка исследования была рассчитана из предположения, что клинически приемлемая разница между показателем качества жизни по CIVIQ-20 после РЧО всего несостоятельного сегмента в комбинации с минифлебэктомией (контрольная группа) и приустьевой радиочастотной облитерацией БПВ в комбинации с минифлебэктомией (экспериментальная группа) в 12 мес. после операции будет меньше 5. Таким образом, нулевую статистическую гипотезу формулировали следующим образом так: качество жизни в контрольной группе через 12 мес. минус качество жизни в экспериментальной группе в 12 мес. ≥ 5 . Альтернативная гипотеза была

сформулирована так: качество жизни в контрольной группе в 12 мес. минус качество жизни в экспериментальной группе в 12 мес. < 5 .

Величину ошибки первого рода установили в 0.025, мощность исследования – в 90%. С учетом предполагаемой потери для финальной оценки 5% больных в каждой из групп сравнения нам требовалось включить в исследование в общей сложности 86 пациентов, разделенных поровну между группами.

Критериями включения пациентов в исследование послужили:

- возраст пациентов 18 лет и старше;
- клинический статус по классификации CEAP [10, 60, 68, 92, 115]: C1,2SEpAsPrGSVa, C2SEpAsPrGSVa, C1,2,3SEpAsPrGSVa, C2,3SEpAsPrGSVa;
- диаметр БПВ в области СФС, измеренный в горизонтальном положении, не более 15 мм;
- недостаточность терминального клапана как при проведении пробы Вальсальвы, так и при дистальной компрессии;
- протяженность рефлюкса по БПВ более 0,5 с;
- для пациентов основной группы – наличие по крайней мере одной дренирующей (re-entry) перфорантной вены, связанной со стволом БПВ на бедре или в верхней трети голени, выявленного с помощью дуплексного УЗАС (гемодинамический тип I+II согласно классификации CHIVA).
- согласие пациента на участие в исследовании.

Критериями исключения пациентов из исследования были:

- наличие рефлюкса в малой подкожной или передней добавочной подкожной вене;
- наличие трофических нарушений на оперируемой нижней конечности (классы С4-С6 по CEAP);
- ранее выполненное вмешательство в бассейне БПВ на оперируемой нижней конечности;
- перенесенный тромбоз глубоких и/или поверхностных вен в анамнезе на оперируемой нижней конечности;

- беременность и период лактации;
- недостаточность глубоких вен (протяженность рефлюкса по глубоким венам более 1 с.;
- необходимость в постоянном приеме антикоагулянтных препаратов, ввиду наличия сопутствующих заболеваний;
- наличие синдрома диабетической стопы.

2.2. Клиническое и инструментальное обследование

Все пациенты до включения в исследование и выполнения оперативного лечения проходили стандартную клинико-инструментальную и лабораторную диагностику на догоспитальном этапе. После поступления пациентов в стационар проводили осмотр, сбор анамнеза жизни и заболевания, физикальное и инструментальное обследование.

Во время осмотра пациент находился в вертикальном положении. Диагноз ВБ устанавливали при наличии визуально определяемых варикозно расширенных подкожных притоков, и/или пальпируемых измененных притоков подкожных вен диаметром более 3 мм. Помимо этого, фиксировали наличие ретикулярных вен и телеангиэктазий на бедре и голени. Для классификации клинического случая использовали систему CEAP.

Ультразвуковое ангиосканирование проводили на портативных аппаратах Mindray M5 (Китай) и Sonosite Edge II (США) при помощи линейных датчиков с частотой от 5 до 12 МГц. Оба аппарата имели программные пакеты для гемодинамических исследований. Первым этапом проводили скрининговое исследование пациента в положении лежа с целью исключения наличия тромбоза глубоких или поверхностных вен, а также посттромботических изменений. Затем, с целью подтверждения наличия ВБ и рефлюкса, пациента переводили в вертикальное положение с опорой на обе нижние конечности. Рефлюкс в СФС определяли при мануальной дистальной компрессии в режиме цветового дуплексного кодирования (рефлюкс более 0,5 сек считали положительным).

Наличие рефлюкса в глубоких венах оценивали на высоте пробы Вальсальвы (патологическим считали рефлюкс более 1,0 сек). Следующим этапом устанавливали наличие или отсутствие дренирующей (re-entry) перфорантной вены, связанной со стволом БПВ. В том случае, если пациент соответствовал всем критериям, производили более подробное обследование:

- определяли локализацию перфоранта re-entry (в исследуемой группе);
- измеряли диаметр БПВ в области СФС (непосредственно под эпигастральным притоком), в верхней (на 10 см ниже паховой складки), средней и нижней трети бедра;
- измеряли продолжительность рефлюкса по стволу БПВ.

Если пациент соглашался на участие в исследовании и подписывал информированное согласие, ему/ей предлагали пройти анкетирование, а также заполнить вено-специфический опросник Chronic Venous Insufficiency Quality of Life (CIVIQ-20) с целью расчета глобального индекса качества жизни (ГИКЖ) [64–66]. В данном опроснике содержится 20 вопросов, разделенных на 4 раздела: боль, физический дискомфорт, психологический дискомфорт и социальные ограничения. Минимальная сумма баллов по опроснику составляет 20 баллов и говорит о полном отсутствии вено-специфических жалоб. Полученные при анкетировании баллы в дальнейшем необходимо перевести в показатель, который и называют (ГИКЖ).

Формулы расчета Global Index Score:

- $\text{ГИКЖ} = \frac{([\text{Итоговый балл} - \text{минимально возможный балл}] / [\text{Теоретический максимальный} - \text{минимальный балл}]) \times 100}{100}$
- $\text{ГИКЖ} = ([\text{Итоговый балл} - \text{минимально возможный балл}] / 80) \times 100$
- $\text{ГИКЖ} = ([\text{Итоговый балл} - 20] / 80) \times 100$

С целью практического удобства ГИКЖ инвертируют, отнимая полученное значение от 100 [116]. Для наглядности в своей работе мы использовали инвертируемый показатель ГИКЖ, таким образом максимально положительным

результатом являлся показатель в 100 ГИКЖ (полное отсутствие жалоб, неудобств и дискомфорта).

2.3. Критерии оценки эффективности и сроки наблюдения

Наблюдение за пациентами проводили в течение 12 месяцев после оперативного вмешательства. Клинический осмотр и ультразвуковое ангиосканирование проводили на 2, 7 сутки, также через 1, 3, 6 и 12 мес. исследования.

Основной критерий оценки эффективности

Основным критерием оценки было изменение качества жизни пациентов, определяемого по опроснику CIVIQ-20, через 12 мес. после оперативного вмешательства.

Дополнительные критерии оценки эффективности

Дополнительно оценивали:

- частоту рецидивов варикозной болезни через 12 мес.;
- технический успех радиочастотной облитерации (частоту полной реканализации облитерированного сегмента/сегментов БПВ);
- изменение качества жизни пациентов через 1, 3 и 6 мес. после вмешательства;
- уровень болевого синдрома в зоне выполненной термооблитерации (на бедре) по ВАШ на 2, 7 сутки и 1, 3 месяц наблюдения;
- изменение диаметра оставленного сегмента БПВ в средней и нижней трети части бедра через 1, 3, 6 и 12 месяцев у пациентов в основной группе;
- появление новых ретикулярных вен или телеангиэктазий на бедре через 12 мес. после оперативного вмешательства в бассейне большой подкожной вены на бедре.

Помимо этого, в раннем послеоперационном периоде проводили регистрацию следующих осложнений и нежелательных явлений: тромбоза

оставленного сегмента ствола БПВ, термоиндуцированного тромбоза (ЕНИТ), кровотечения, гематомы, лимфореи, нагноения послеоперационных ран, тромбоза глубоких вен.

Данные о сроках и методах оценки исходов на протяжении исследования представлены в таблице 1.

Таблица 1 – График контрольных осмотров и использованные методы обследования

	Первичный осмотр	2 сутки п/о	7 сутки п/о	1 мес. п/о	3 мес. п/о	6 мес. п/о	1 год п/о
Анкетирование	+						
Клинический осмотр	+	+	+	+	+	+	+
Дуплексное УЗАС	+	+	+	+	+	+	+
СИВИQ-20	+			+	+	+	+
Определение уровня болевого синдрома, ВАШ		+	+	+	+		
Измерение диаметра БПВ	+			+	+	+	+
ХЗВ по СЕАР	+						+

2.4. Стандартная методика радиочастотной облитерации в сочетании с минифлебэктомией (контрольная группа)

Непосредственно перед оперативным лечением пациентам, находящимся в вертикальном положении, проводили маркировку варикозно расширенных притоков по всей длине нижней конечности. Вмешательство проводили в условиях операционной под тумесцентной анестезией раствором Кляйна [3, 4] без дополнительной седации.

После предварительной точечной анестезии места пункции, под ультразвуковым контролем, иглой 18G пунктировали БПВ в дистальной части несостоятельного сегмента ствола. Убедившись в нахождении иглы в просвете вены, в него по игле вводили проводник 7F. Затем иглу извлекали, остроконечным скальпелем выполняли разрез кожи не более, чем в 1 мм, непосредственно в месте, где проводник проходил через кожный покров. После этого по проводнику вводили интродьюсер в ствол БПВ. Следующим этапом манипуляции служил ввод катетера для радиочастотной облитерации (ClosureFast CF7-7-100). Под ультразвуковой навигацией катетер проводили до СФС и располагали его нагревательный элемент тотчас дистальнее эпигастрального притока. Затем выполняли паравазальную инфльтрацию тканей вокруг ствола БПВ раствором Кляйна на протяжении всего катетеризированного сегмента вены, а также в области последующей минифлебэктомии.

Следующим этапом производили подачу энергии током высокой частоты циклом в 20 секунд. Производили 4 цикла в области СФС, 3 цикла на следующий сегмент и по 2 цикла на все последующие сегменты. Одновременно с проведением радиочастотной облитерации ассистент выполнял удаление варикозно расширенных притоков инструментами Вареди.

2.5. Методика приустьевого радиочастотной облитерации в сочетании с минифлебэктомией (основная группа)

В отличие от стандартного вмешательства пункцию вены выполняли не в наиболее дистальной части несостоятельного сегмента БПВ, а на бедре, на 20-25 см ниже СФС соустья. Методика пункции и катетеризации вены аналогична той, которую использовали у пациентов контрольной группы. Тумесцентную анестезию также выполняли раствором Кляйна, но инфльтрировали ткани только в области СФС и дистально на протяжении 10-15 см от соустья, а также в зоне варикозно расширенных притоков, подлежащих удалению. После

проведения анестезии производили подачу 4 циклов энергии 120⁰С током высокой частоты циклом в 20 секунд каждый. Ожидали охлаждения радиочастотного катетера до 40⁰С и извлекали его.

Затем приступали к выполнению минифлебэктомии. Проксимальную часть притока, в месте слияния его со стволом БПВ, лигировали с оставлением небольшой культы с целью снижения риска травматизации магистральной вены. Проводили тщательное удаление всех маркированных варикозно измененных вен.

2.6. Послеоперационное ведение пациентов

Послеоперационное ведение пациентов было одинаковым в обеих группах. По завершении вмешательства в области кожных проколов накладывали асептические повязки, поверх надевали компрессионный чулок 2 класса. Пациенту рекомендовали сразу после возвращения в палату ходить в течение 20-30 минут. Рекомендовали не снимать компрессионный трикотаж в течение следующих суток, в последующем рекомендовали использование трикотажа в течение дня на протяжении 1 месяца.

Пациенты находились в стационаре в течение суток, затем, после перевязки на следующие день, их выписывали на амбулаторное долечивание (госпитализация пациентов в данном исследовании была обязательна в связи с требованиями системы ОМС). Всем пациентам в послеоперационном периоде проводили профилактику венозных тромбозмболических осложнений с использованием низкомолекулярных гепаринов (НМГ) в профилактических дозах в течение 10 дней после оперативного вмешательства.

Дополнительных инвазивных манипуляций (склеротерапия) во время операции и при последующих контрольных посещениях клиники пациентом на протяжении 12 мес. наблюдения не проводили.

2.7. Общая характеристика клинического материала

Всего было обследовано 217 пациентов, из них 127 не подходили по критериям включения, четверо отказались от участия в исследовании. В исследование включили 86 пациентов с варикозной болезнью нижних конечностей, соответствующих следующим вариантам описания статуса по классификации CEAP: C1,2SEpAsPrGSVa, C2SEpAsPrGSVa, C2,3SEpAsPrGSVa, C1,2,3SEpAsPrGSVa (Рисунок 2.1.).

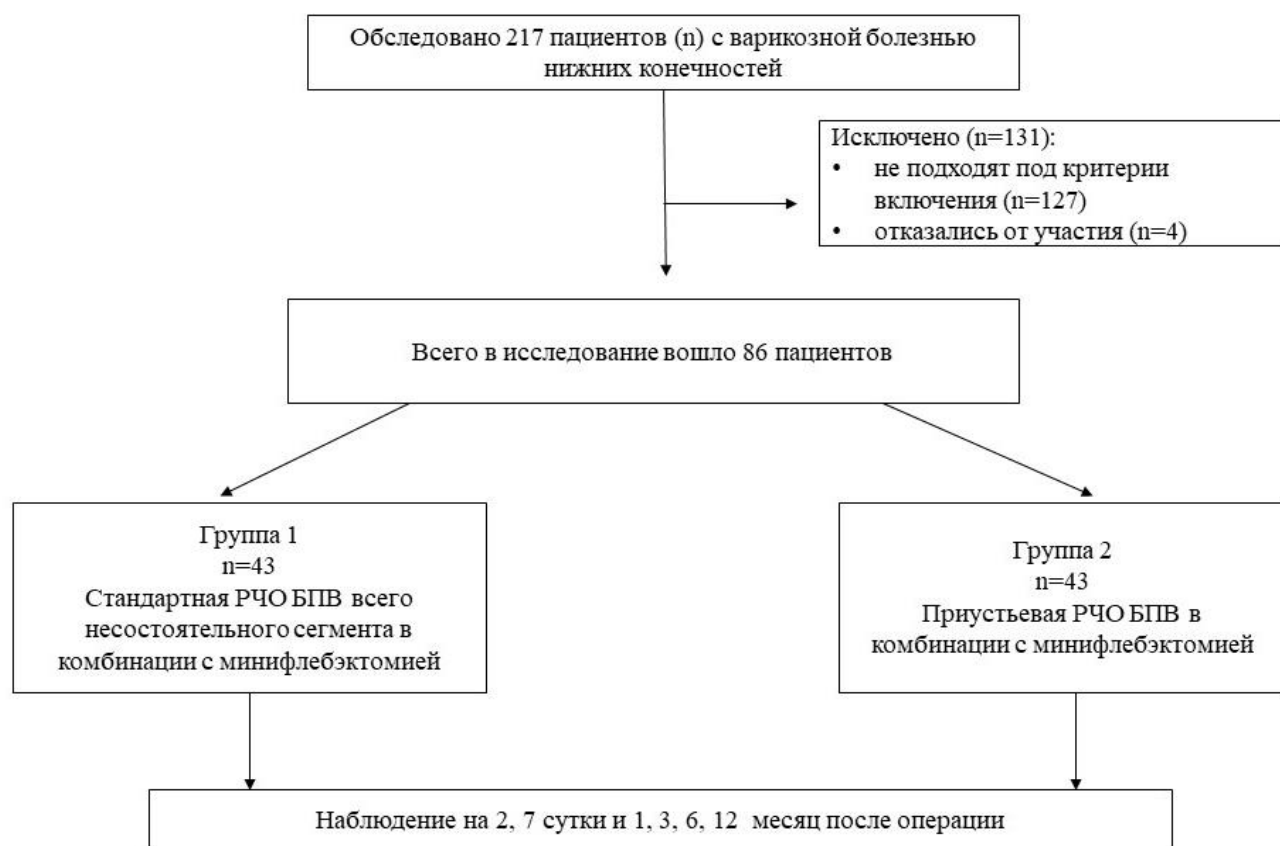

Рисунок 2.1. – Дизайн исследования (схема)

Среди включенных в исследование пациентов было 64 женщины (74,4%) и 22 мужчины (25,6%). Возраст пациентов колебался от 23 до 72 лет, средний возраст составил $44,6 \pm 11,7$ лет. Рост пациентов составлял от 150 см до 203 см ($170,3 \pm 9,2$ см), вес – от 47 до 117 кг ($74,7 \pm 16,4$ кг), а индекс массы тела от 17,3 до 37,3 кг/м² ($25,7 \pm 4,9$ кг/м²). Избыточную массу тела (ИМТ > 25 кг/м²)

наблюдали в 29 случаях (33,7%), ожирение (ИМТ>30 кг/м²) - у 16 исследуемых (18,6%).

Длительность существования ВБ на момент включения в исследование колебалась от 1 года до 50 лет. Средняя продолжительность заболевания составила $13,9 \pm 10,9$ лет. Семейный анамнез заболевания зафиксировали в 67 случаях (77,9%). Роды в анамнезе были у 55 женщин (85,9%). Варикозно расширенные вены выявили на левой нижней конечности в 44 (51,16%), на правой - в 38 (44,18%), на обеих в 4 (4,66%) случаях.

К классу С2 относилось 60 пациентов (69,8%), к классу С3 – 26 пациентов (30,2%). Ретикулярные вены и телеангиэктазии наблюдались у 21 пациента (24,4%). Распределение по классам ХЗВ представлено на рисунке 2.2.

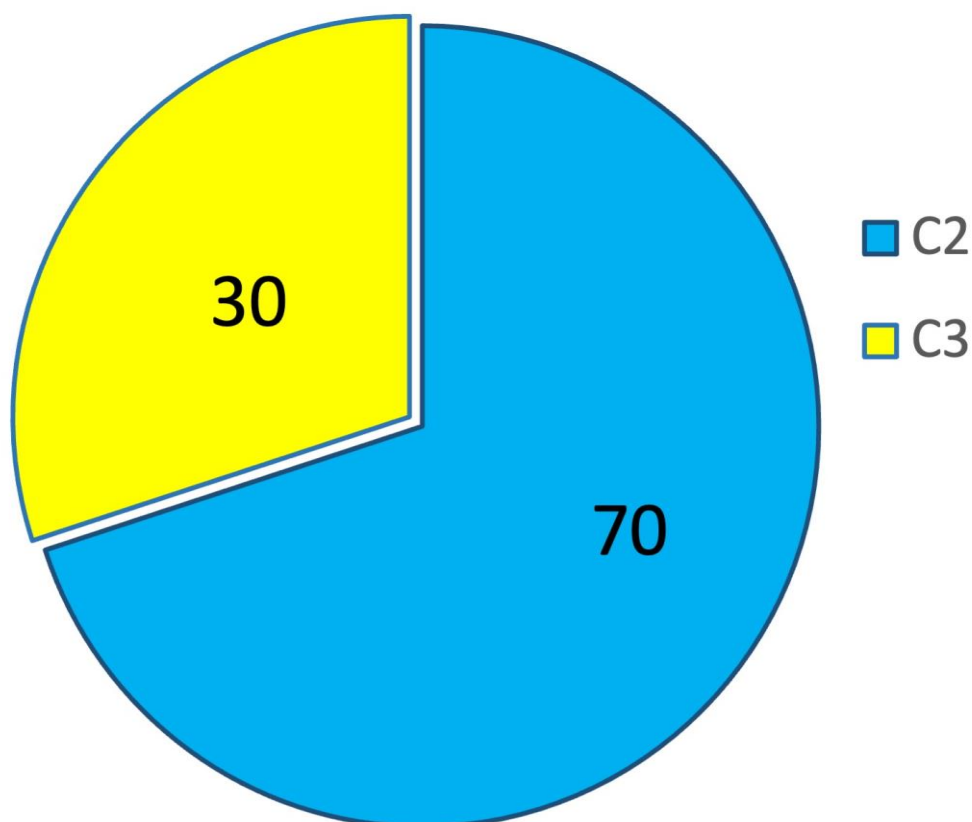


Рисунок 2.2. – Распределение пациентов по клиническим классам в соответствии с классификацией CEAP

2.8. Статистическая обработка результатов

Статистическую обработку данных исследования выполняли на компьютере с операционной системой macOS Mojave с помощью программы SPSS 23 для MacOS. Проверку нормальности распределения выполняли, используя W критерии Шапиро-Уилка и Колмогорова-Смирнова. Если распределение отличалось от нормального, то в качестве описательных статистик использовали медиану (Me) и интерквартильный интервал (Q1 – Q3), а для сравнения групп по таким показателям - непараметрические критерии (тест Манна-Уитни для независимых групп и тест знаковых рангов Вилкоксона для связанных групп). Показатели, характеризующие качественные признаки, описывали с помощью абсолютного числа (n) и доли (%) наблюдений для каждой категории признака. Для сравнения качественных показателей между группами использовали критерий Хи-квадрат Пирсона или точный тест Фишера. В качестве порогового уровня значимости использовали значение 5%.

ГЛАВА 3. ОТБОР ПАЦИЕНТОВ И ТЕХНИЧЕСКИЕ ОСОБЕННОСТИ ПРОВЕДЕНИЯ ПРИУСТЬЕВОЙ РАДИОЧАСТОТНОЙ ОБЛИТЕРАЦИИ БОЛЬШОЙ ПОДКОЖНОЙ ВЕНЫ

3.1. Отбор пациентов, подходящих для проведения гемодинамической коррекции

В период с января 2020 по февраль 2021 год в ГБУЗ Городская клиническая больница №1 им. Н.И. Пирогова ДЗМ г. Москвы автором и специалистами, участвующими в наборе пациентов, было обследовано 217 больных. Из них поражение поверхностной венозной системы, при котором возможно выполнение вмешательства в соответствии с принципами гемодинамической коррекции, а также соответствующее критериям включения, было у 43 (20%) пациента.

Приустьевая радиочастотная облитерация в комбинации с минифлебэктомией возможна при условии недостаточности терминального клапана СФС (escape-point), а также наличия дренирующего перфоранта, связывающего ствол БПВ на бедре, либо в/3 голени с глубокой венозной системой (re-entry point). Такой тип венозной гемодинамики в литературе описан как 1 тип шунта по классификации СНІVA [110]. Однако такой тип шунта редко изолированно встречается в практике врачей ввиду того, что его наличие обычно связано с отсутствием внешних клинических проявлений заболевания. Чаще всего врачи наблюдают 1 + 2 тип шунта по классификации СНІVA, при котором также имеется распространение рефлюкса в притоки БПВ с формированием варикозного расширения вен. При этом расширенные притоки также связаны с перфорантной

веной, как правило, в средней или нижней трети голени. Такой перфорант тоже служит точкой re-entry, дренируя рефлюксный поток крови из притока в глубокую вену. Наличие шунта типа 1+2 делает возможным полное удаление расширенных притоков, так как это не приведет к тромбозу ствола подкожной вены, ввиду того, что он по-прежнему будет дренироваться через перфорант (Рисунок 3.1., Рисунок 3.2.).

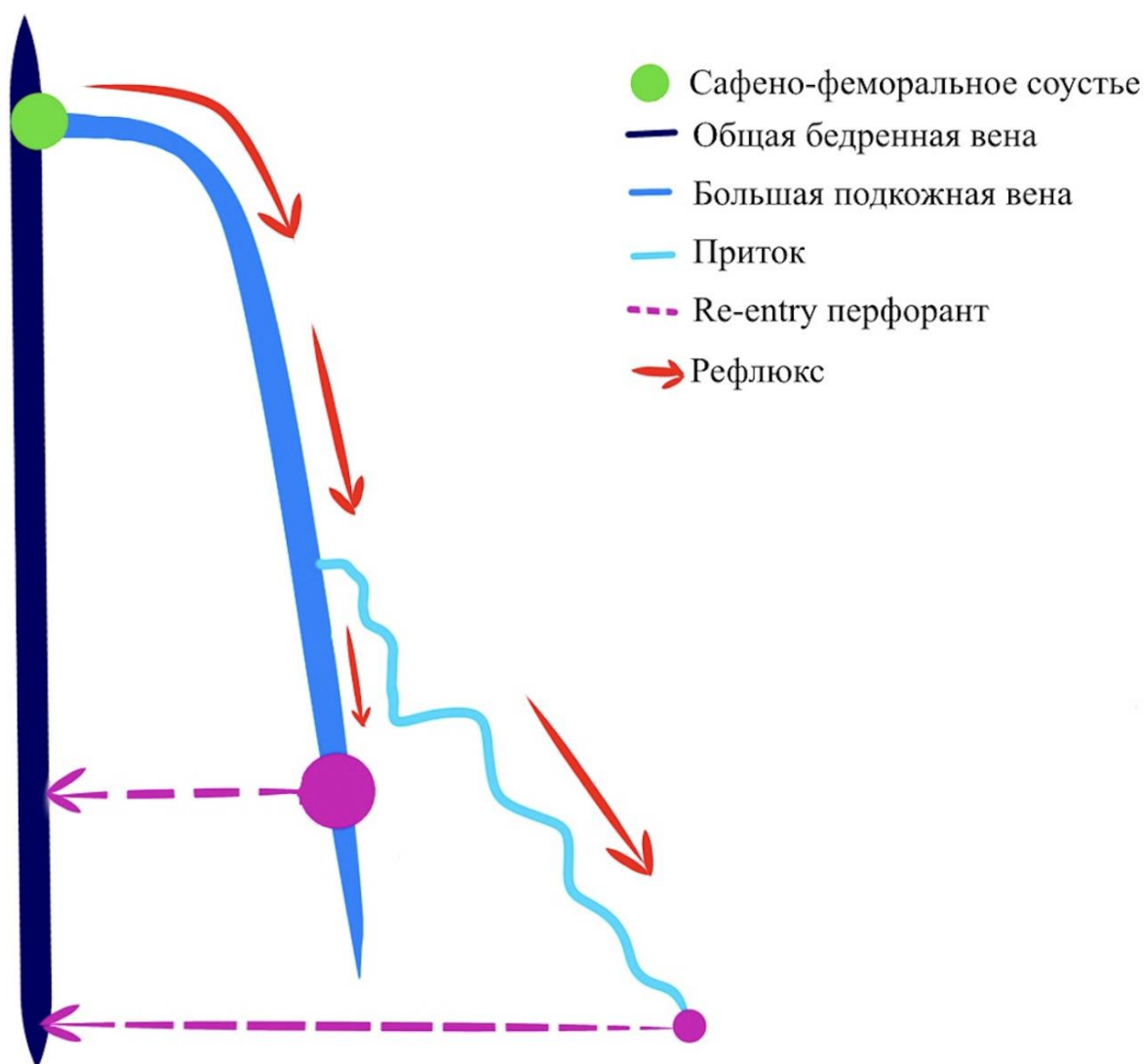


Рисунок 3.1. – Схема распространения рефлюкса, при котором может быть выполнена приустьевая РЧО ствола БПВ

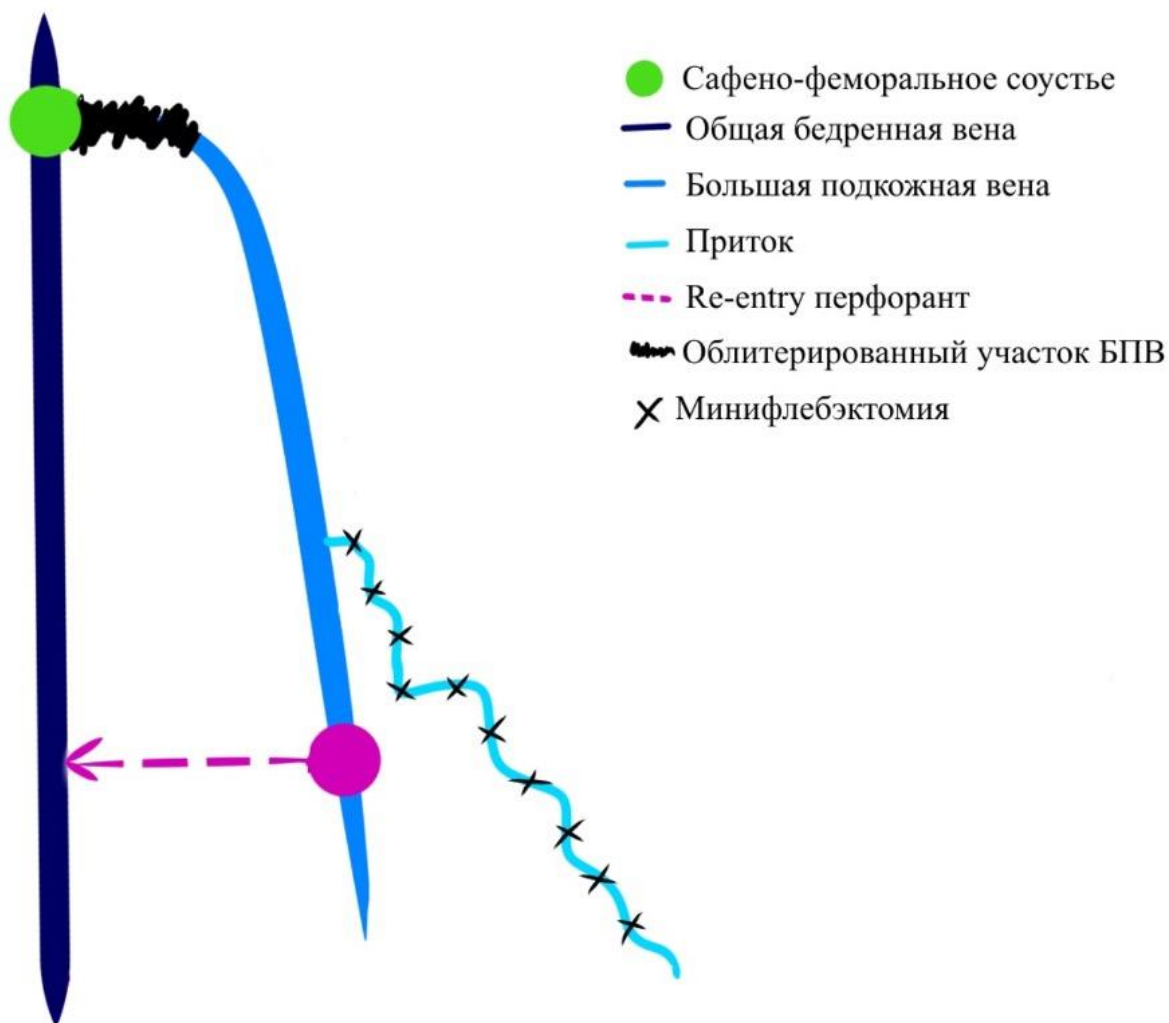


Рисунок 3.2. – Схема распространения рефлюкса у пациентов после приустьевого радиочастотной облитерации ствола БПВ

Ключевое значение при определении возможности выполнения любого гемодинамического вмешательства, в том числе и hot-CHIVA, имеет корректно проведенная оценка состояния поверхностной венозной системы с помощью ультразвукового исследования. Его проводят в вертикальном положении пациента. Вначале убеждаются в наличии рефлюкса по БПВ с помощью дистальных компрессионных проб или теста с имитацией ходьбы, а затем проводят сканирование всего ствола, начиная от СФС. Датчик располагают поперечно стволу магистральной вены и смещают его вниз для оценки протяженности несостоятельного сегмента БПВ и в поисках перфорантов, соединяющих ствол с глубокими венами (Рисунок 3.3.).

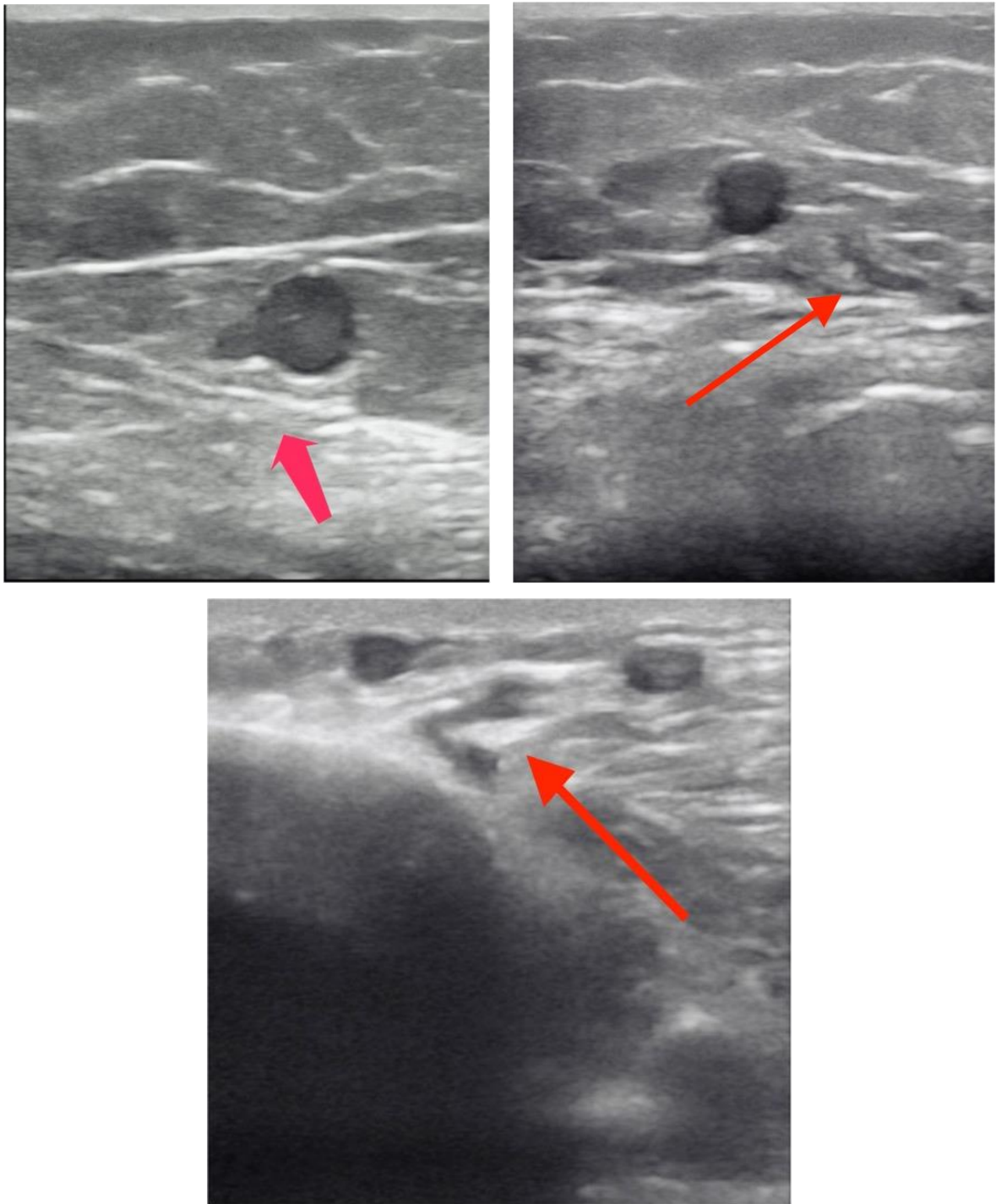


Рисунок 3.3. – Дренирующие перфорантные вены (указаны красными стрелками).
Ультразвуковые ангиосканограммы

Дренирующим признавали перфорант, располагающийся в дистальном отрезке несостоятельного сегмента БПВ. При протяженности рефлюкса от устья до верхней трети голени дренирующей считали вену в нижней трети бедра –

верхней трети голени, при рефлюксе от устья до нижней трети бедра – в средней трети бедра, при рефлюксе от от устья до середины бедра – в верхней половине бедра (Рисунок 3.4.).

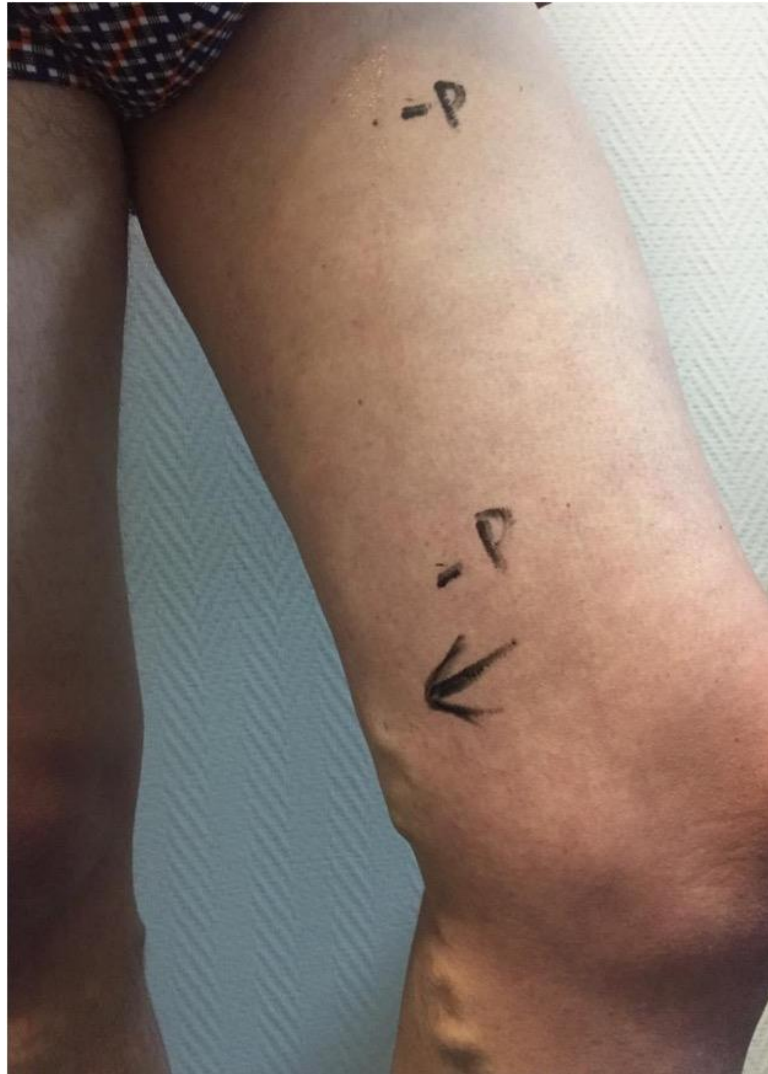

Рисунок 3.4. – Фото пациентки П., 43 лет. Варикозное расширение вен в нижней трети бедра и верхней трети голени. Ствол БПВ несостоятелен, по данным УЗАС, от устья до нижней трети бедра. Выявленные при ультразвуковом исследовании дренирующие перфоранты расположены в верхней трети и нижней трети бедра (обозначены, как Р)

3.2. Технические особенности проведения приустьевой радиочастотной облитерации большой подкожной вены

До операции производили стандартную маркировку варикозно расширенных вен, а также помечали зону, в которой была расположена дренирующая перфорантная вена (Рисунок 3.5.).

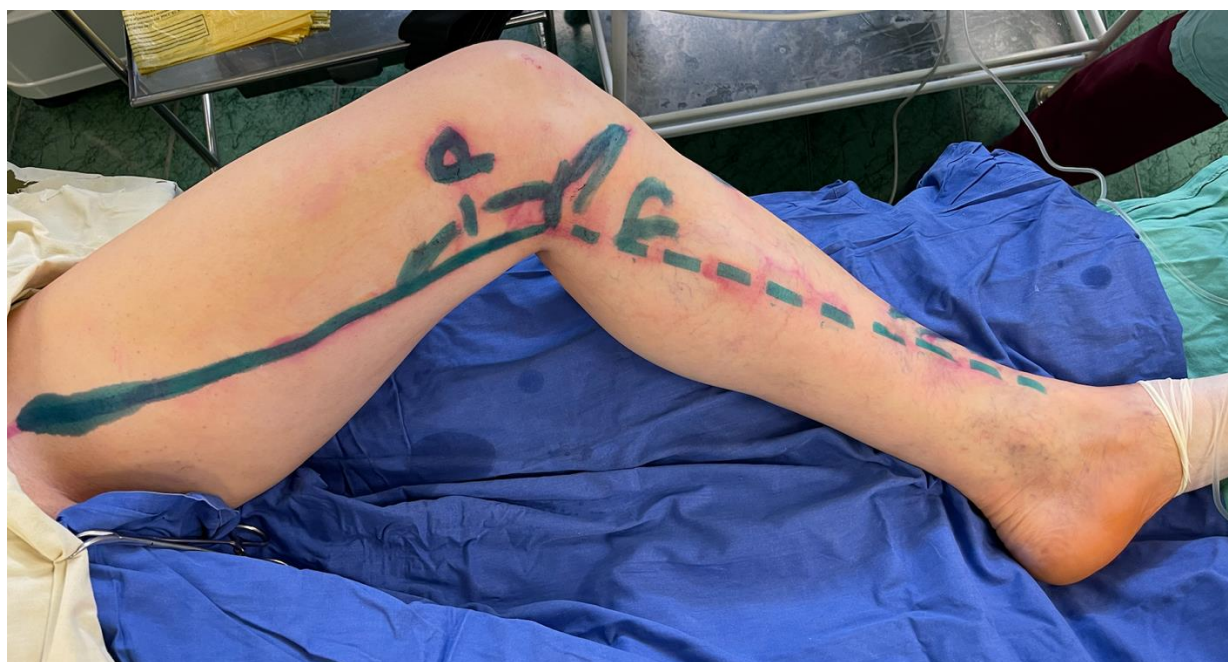

Рисунок 3.5. – Фото пациента И., 45 лет. Варикозное расширение вен в нижней трети бедра и верхней трети голени. Ствол БПВ несостоятелен, по данным УЗАС, от устья до верхней трети голени. Выявленный при ультразвуковом исследовании дренирующий перфорант расположен в нижней трети бедра (обозначен, как Р)

В условиях операционной, в положении пациента лежа на спине, под ультразвуковым контролем иглой 18G, после предварительной локальной анестезии пунктировали БПВ в верхней трети бедра (20-25 см от области соустья) (Рисунок 3.6.).

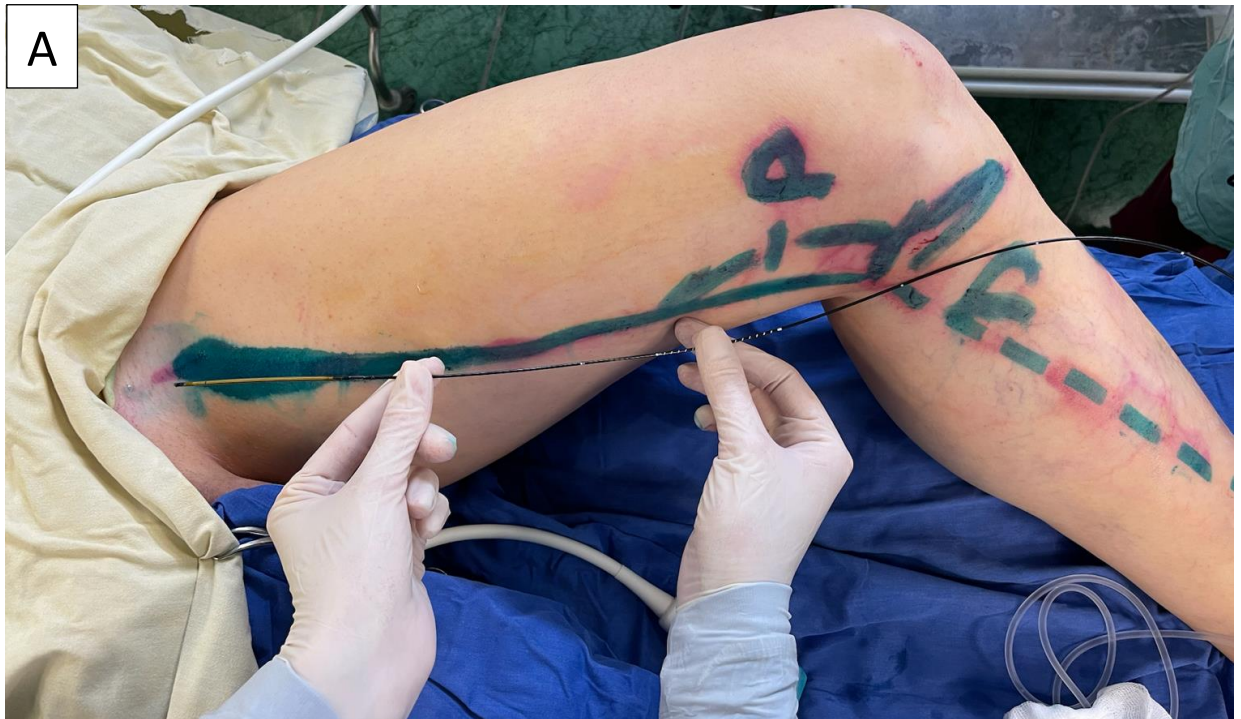

Рисунок 3.6 А. – Интраоперационное фото. Операционное поле и радиочастотный катетер ClosureFast CF7-7-100

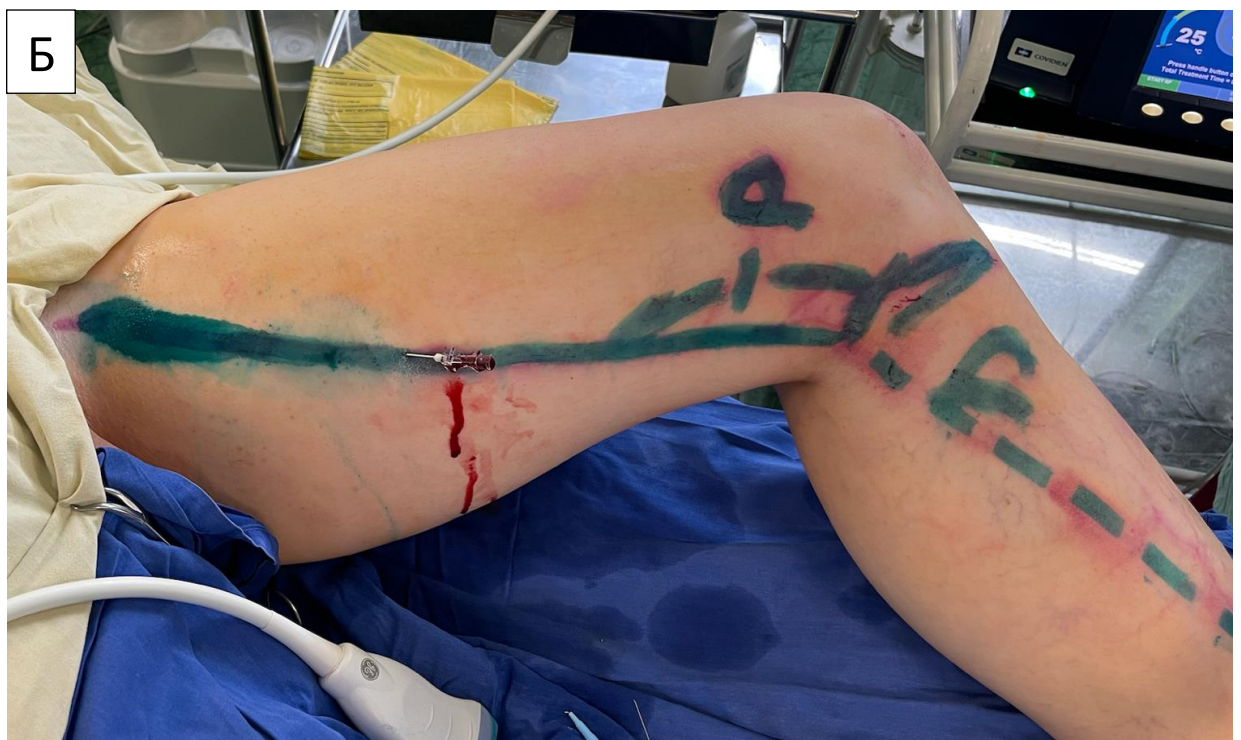

Рисунок 3.6 Б. – Интраоперационное фото. Пункция ствола БПВ в верхней трети бедра

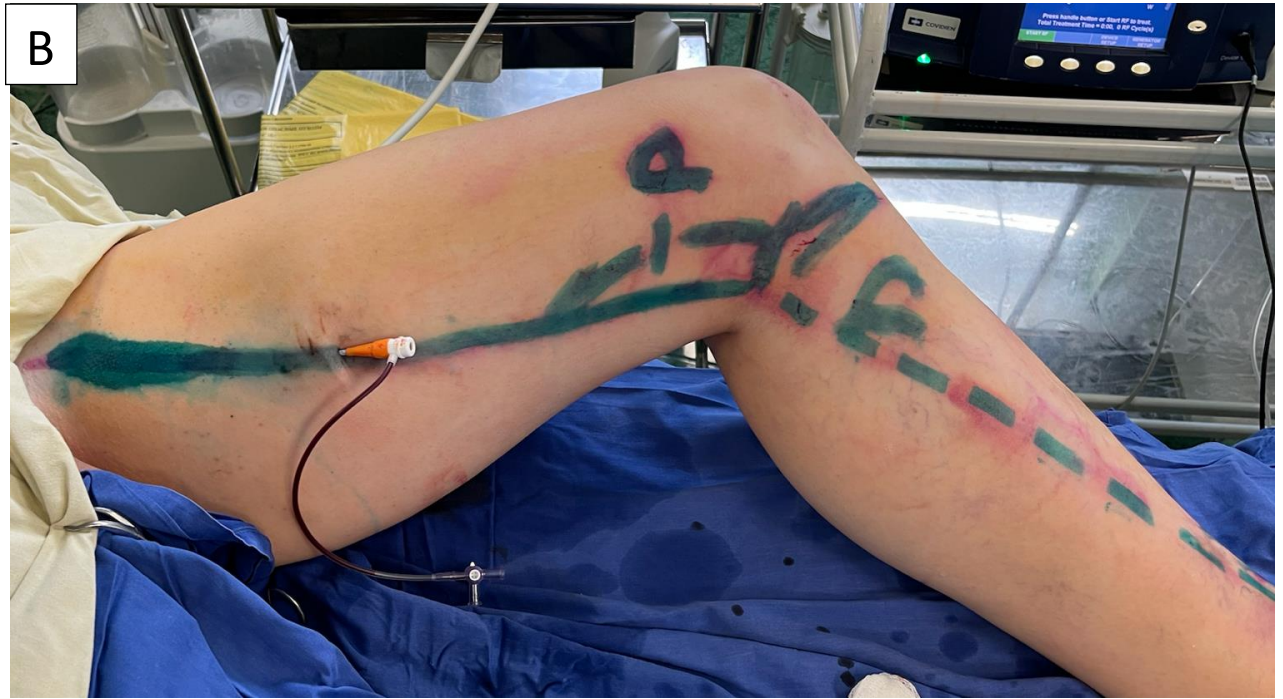

Рисунок 3.6 В. – Интраоперационное фото. Установка интродьюсера в ствол БПВ

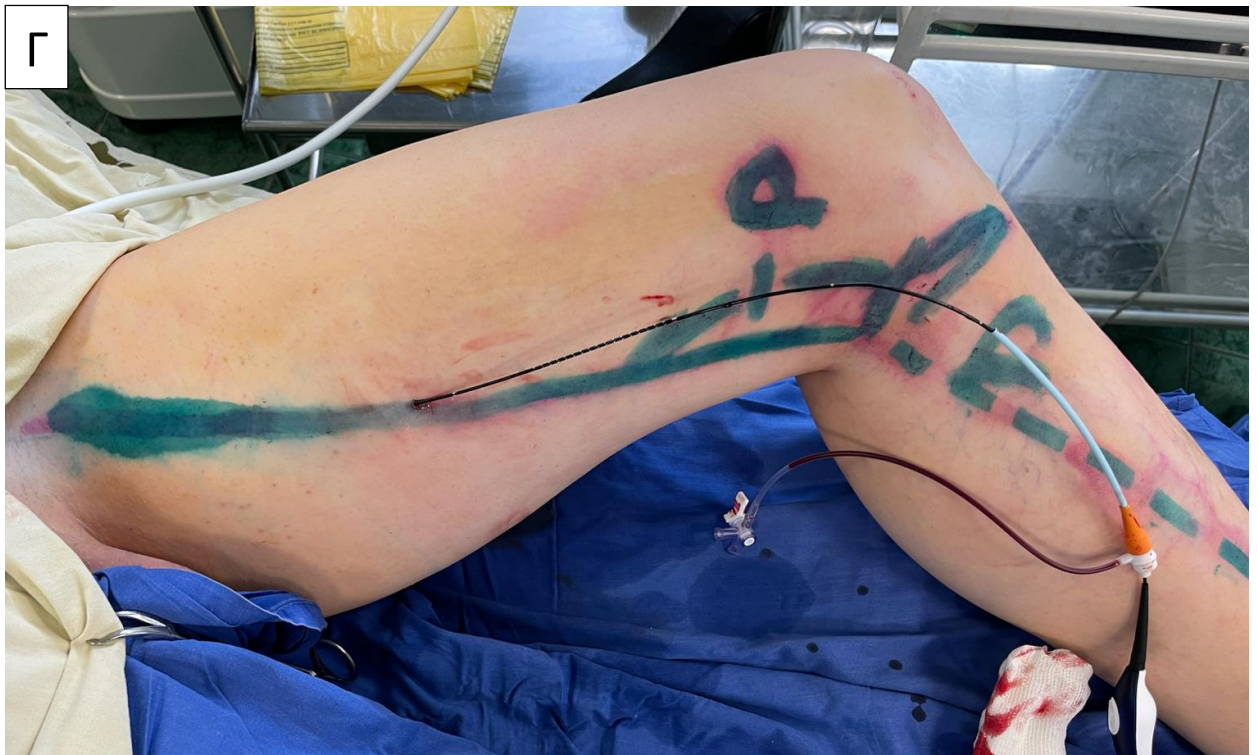

Рисунок 3.6 Г. – Интраоперационное фото. Установки радиочастотного катетера и извлечение интродьюсера

Этот момент манипуляции следует считать одним из принципиально важных. Дело в том, что при первых попытках выполнения приустьевого радиочастотной облитерации, еще до начала набора пациентов в исследование, мы столкнулись с таким нежелательным явлением, как тромбоз ствола БПВ в тех сегментах, которые не подверглись термическому воздействию. Выполнив четыре вмешательства, мы обнаружили тромбоз БПВ от места пункции до зоны в которой была выполнена термооблитерация у двух пациентов. Развитие тромботической окклюзии магистрального ствола мы связали с двумя факторами. Первый – пусть и незначительная, на первый взгляд, травма той части сосуда, которую не подвергали термооблитерации, сохраняли, при проведении манипуляций, включавших пункцию, затем проведение металлического проводника, затем введение интродьюсера и, наконец, радиочастотного катетера. Вторым провоцирующим фактором посчитали извлечение катетера с разогретой рабочей частью. Несмотря на то, что у обоих пациентов тромбированный сегмент БПВ реканализовался в течение месяца, мы решили изменить технику вмешательства.

Было принято решение проводить пункцию БПВ как можно ближе к СФС с целью снижения вероятности тромбоза БПВ. С учетом длины интродьюсера оптимальной зоной выполнения пункции БПВ посчитали расстояние в 20-25 см от соустья. После катетеризации БПВ и позиционирования рабочей части катетера в СФС выполняли тумесцентную анестезию (Рисунок 3.7.).

На этапе оптимизации методики приустьевого облитерации БПВ мы пытались ограничить зону нагнетания раствора только тем сегментом, где выполняли термическое воздействие, т.е., расстоянии в 10-12 см от СФС. Вместе с тем, мы отметили, что некоторые пациенты испытывают заметные болевые ощущения сразу ниже зоны термического воздействия. В связи с этим, в дальнейшем тумесцентную анестезию выполняли по всей длине катетеризованного сегмента БПВ.

По завершении циклов воздействия в приустьевом отделе БПВ сразу катетер не извлекали для предотвращения термического повреждения

дистального сегмента сосуда. Оператор дождался снижения температуры рабочей части до 40° и менее, контролируя остывание по монитору прибора, и лишь затем быстро извлекал катетер.

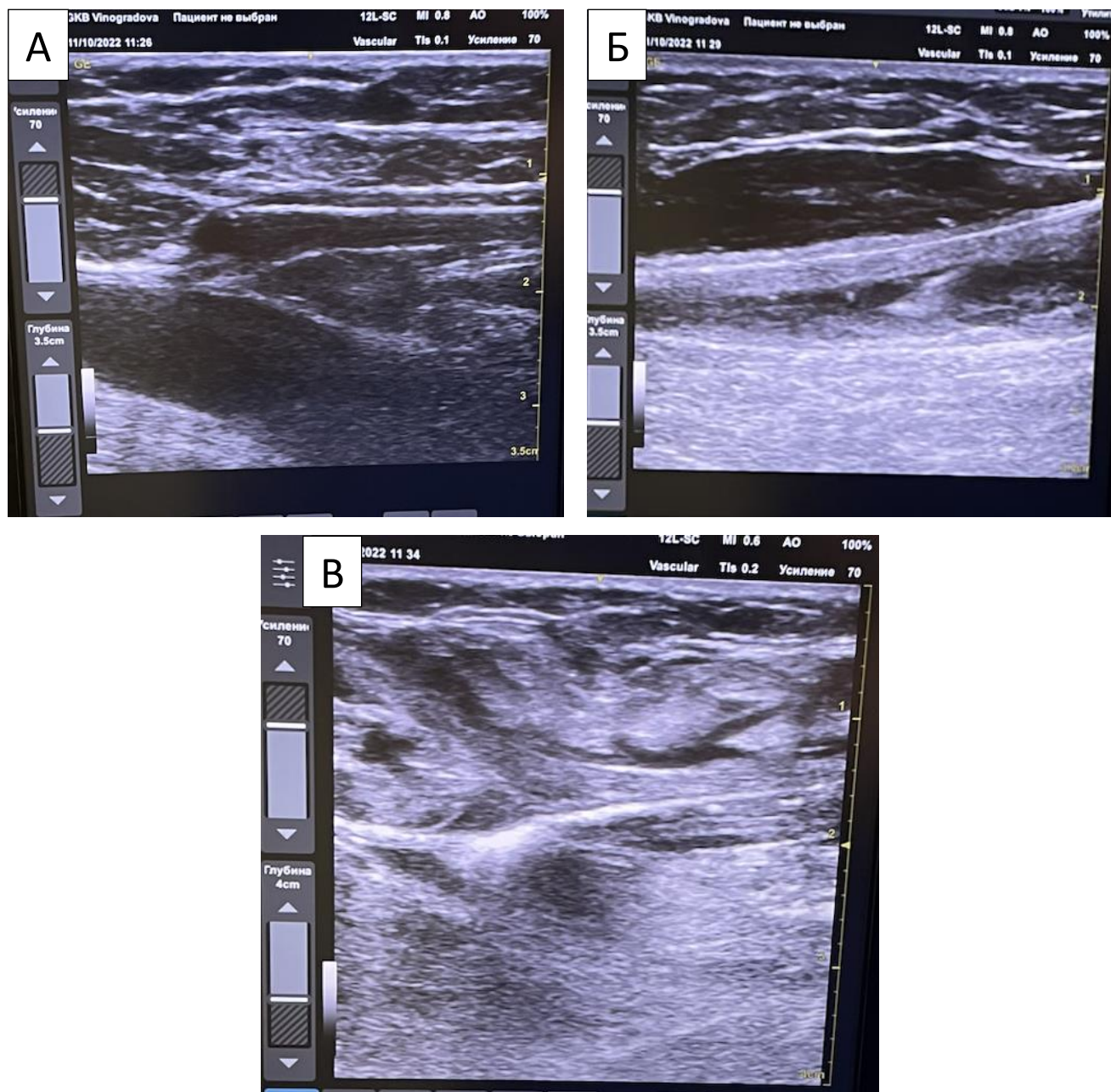


Рисунок 3.7. – Этапы проведения радиочастотной облитерации:

- А - позиционирование рабочей части радиочастотного катетера в области СФС;
Б - введение тумесцентной анестезии; В - проведение радиочастотной термооблитерации ствола БПВ. Ультразвуковые ангиосканограммы

В послеоперационном периоде принципиально важным для предотвращения тромботической окклюзии БПВ считали быструю активизацию пациента, тем более, что минимальная травматичность, свойственная приустьевой РЧО позволяет пациентам свободно ходить уже спустя несколько минут после надевания компрессионного чулка. Другим важным фактором предотвращения тромбоза БПВ служит антикоагулянтная профилактика, которую начинали спустя несколько часов после операции. Всем пациентам в стационаре выполняли инъекцию низкомолекулярных гепаринов в профилактической дозировке. При выписке пациентам также рекомендовали ежедневное введение этих средств, предварительно детально разъяснив важность введения антикоагулянтов и объяснив, и показав технику подкожной инъекции. Антикоагулянты назначали на срок в 10 дней.

ГЛАВА 4. РЕЗУЛЬТАТЫ ПРИМЕНЕНИЯ ПРИУСТЬЕВОЙ РАДИОЧАСТОТНОЙ ОБЛИТЕРАЦИИ БОЛЬШОЙ ПОДКОЖНОЙ ВЕНЫ ПРИ ВАРИКОЗНОЙ БОЛЕЗНИ

4.1. Характеристики сравниваемых групп

Всего в исследование было включено 86 больных с ВБ. Исходные характеристики исследуемых групп пациентов приведены в таблице 2.

Возраст пациентов основной группы колебался от 23 до 71, в среднем составив $48 \pm 11,9$ лет. В контрольную группу были включены больные в возрасте от 24 до 72, в среднем - $41,5 \pm 1,3$ года. Различий по этому показателю между группами не выявили, ($p=0,553$). Большинство пациентов обеих групп были женского пола – 31 (72%) и 35 (82%) в основной и контрольной группах, соответственно ($p=0,441$). Также мы не выявили статистически значимых различий между пациентами обеих групп по среднему показателю ИМТ, который составил $26,4 \pm 4,7$ кг/м² и $25 \pm 4,9$ кг/м² в основной и контрольной группах, соответственно ($p=0,521$).

Класс С2 в основной группе выявили у 28 (65%), в контрольной – у 31 (72%) пациентов, класс С3 у 15 (35%) и 12 (28%), без значимых отличий, $p=0,643$. Наличие телеангиэктазий и ретикулярных варикозно расширенных вен на бедре до операции наблюдали у 11 (25%) и 10 (23%) пациентов ($p=1,0$). Оперативное лечение провели на левой нижней конечности в 24 (56%) и 23 (53%) случаях в основной и контрольной группах, соответственно ($p=1,0$).

Длительность заболевания в основной группе колебалась от 1 до 50 лет и составила в среднем $14,4 \pm 12,8$ лет, в контрольной – от 1 до 45, в среднем $14,6 \pm 10,3$ лет ($p=0,521$). О наличии семейной истории ВБ сообщили 37 (86%) пациентов основной и 30 (69,7%) – контрольной групп ($p = 0,123$). Роды в анамнезе были у 84% женщин основной и 80% пациенток контрольной групп ($p=0,821$).

Таблица 2 – Исходные характеристики пациентов в группах (n=86)

Показатели		Группа		p
		Основная (hot-CHVA, n = 43)	Контрольная (n = 43)	
Возраст, лет		48 ± 11,9	41,5 ± 11,3	0,553
Пол	м	12 (28%)	8 (19%)	0,441
	ж	31 (72%)	35 (81%)	
СЕАР 2		28 (65%)	31 (72%)	0,643
СЕАР 3		15 (35%)	12 (28%)	
ИМТ, кг/м ²		26,4 ± 4,7	25 ± 4,9	0,521
Индекс качества жизни CIVIQ до операции (ГИКЖ)		79,6 ± 16,4	75,8 ± 17,1	0,282
Дискомфорт, связанный с наличием субъективных симптомов ХЗВ до операции, ВАШ (см)		2,4 ± 2,6	2,5 ± 2,2	0,554
Диаметр устья БПВ, см		0,7 ± 0,1	0,7 ± 0,1	0,172
Семейная история ВБ		37 (86%)	30 (69,7%)	0,123
Роды в анамнезе		26 (84%)	28 (80%)	0,821
Ретикулярные вены и телеангиэктазии		11 (25%)	10 (23%)	1
Длительность заболевания, лет		14,4 ± 12,8	14,6 ± 10,3	0,521
Сторона поражения	Правая н/к (%)	19 (44%)	20 (47%)	1
	Левая н/к (%)	24 (56%)	23 (53%)	

Интегральный показатель качества жизни, связанного с наличием ХЗВ, до операции по шкале CIVIQ-20 составил 79,6±16,4 и 75,8±17,1 в основной и контрольной группах, соответственно (p = 0,282). Средний уровень дискомфорта, связанного с наличием субъективных симптомов ХЗВ, измеренный с помощью ВАШ, до операции составил 2,4±2,6 и 2,5±2 (p=0,554). Диаметр БПВ в области соустья в рассматриваемых группах также не отличался – 0,7±0,1 см и 0,7±0,1 см (p=0,172).

Таким образом, несмотря на отсутствие рандомизации, нам удалось сформировать группы исследования, сопоставимые по основным демографическим, анамнестическим и клиническим параметрам.

4.2. Ближайшие и среднесрочные результаты приустьевой радиочастотной облитерации большой подкожной вены

В течение периода наблюдения (12 мес.) мы не смогли провести контрольные осмотры и оценить результаты лечения у 4 пациентов (5%), по два человека в каждой группе. Таким образом, потеря наблюдений оказалась в пределах, намеченных нами при расчете необходимой для проведения исследования выборки.

4.2.1. Основной критерий оценки эффективности

Основным критерием оценки в нашем исследовании была величина ГИКЖ через 12 мес. после вмешательства. К этому сроку качество жизни у пациентов обеих групп в среднем практически нормализовалось, достигнув 96,25 (92,5-100) и 95 (91,25-98,75) в основной и контрольной группах ($p < 0,001$, рассчитано односторонним тестом Манна-Уитни с нулевой гипотезой: качество жизни в контрольной группе через 12 мес. минус качество жизни в экспериментальной группе в 12 мес. ≥ 5). Таким образом, мы подтвердили нашу гипотезу, что приустьевая радиочастотная облитерация БПВ не уступает стандартному термическому вмешательству с облитерацией всего несостоятельного сегмента магистральной вены в отношении качества жизни, связанного с наличием ХЗВ, у пациентов с варикозной болезнью.

4.2.2. Дополнительные критерии оценки эффективности

Рецидив варикозной болезни через 12 мес. после вмешательства обнаружили у двух (4,9%) пациентов в каждой группе ($p=1,0$). В трех случаях отмечали появление новых варикозно расширенных притоков на голени, без распространения рефлюкса на ствол БПВ. В одном случае в основной группе отмечали появление нового варикозно расширенного притока в средней трети бедра.

Технический успех радиочастотной облитерации. При контрольном ультразвуковом ангиосканировании через 12 мес. после вмешательства у одного пациента (2,4%) в каждой группе обнаружили полную реканализацию ранее облитерированного сегмента БПВ ($p=1,0$).

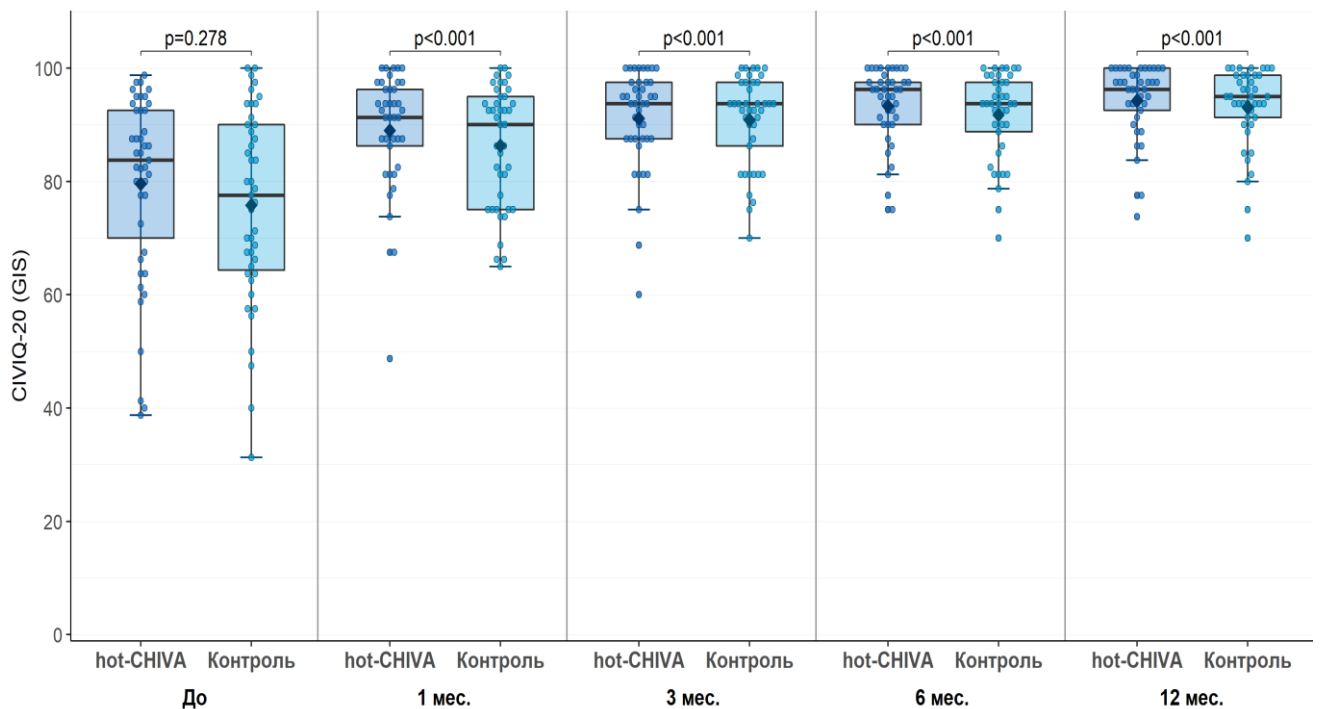
Качество жизни в течение первых месяцев после операции. До начала лечения ГИКЖ в обеих группах был снижен, в среднем до 83,75 (70-92,5) в основной и до 77,5 (64,25-90) в контрольной группах, без статистически значимой разницы ($p=0,278$). Уже через один месяц после вмешательства пациенты отметили существенное улучшение состояния, что отразилось в повышении ГИКЖ до 91,25 (86.25-96.25) и 90 (75-95), соответственно (Таблица 3). При этом, различия при внутригрупповой оценке оказались значимы ($p \leq 0,001$), в то время, как между группами средние показатели отличались не значимо. Схожую картину наблюдали на сроках в 3 и 6 месяцев, с тенденцией к постепенному и значимому улучшению качества жизни в обеих группах (Рисунок 4.1.).

Болевой синдром в зоне термической облитерации. На вторые сутки после оперативного вмешательства медиана выраженности боли на бедре по ВАШ составила 0,7 (0,0-2,2) в основной и 0,4 (0,0-2,3) в группе контроля ($p=0,574$). На 7 сутки показатель составил 0,7 (0,0-4,1) и 1,0 (0,0-4,0) ($p=0,604$), через 1 месяц после операции – 0,4 (0,0-1,4) и 0,2 (0,0-1,3) ($p=0,773$), через 3 месяца – 0,0 (0,0-0,8) и 0,0 (0,0-2,5) ($p=0,507$), соответственно (Таблица 4).

Таблица 3 – Качество жизни после операции в группах исследования

Качество жизни по CIVIQ-20	Основная группа (n=41)		Контрольная группа (n=41)		P
	Me	Q ₁ -Q ₃	Me	Q ₁ -Q ₃	
Через 1 месяц	91,25	86,25-96,25	90	75-95	0,001
Через 3 месяц	93,75	87,5-97,5	93,75	86,25-97,5	0,001
Через 6 месяц	96,25	90-97,5	93,75	88,75-97,5	0,001
Через 12 месяц	96,25	92,5-100	95	91,25-98,75	0,001

Примечание. * *p-value* для одностороннего теста Манна – Уитни с пороговым уровнем значимости $p < 0,025$



До: *p-value* для двустороннего теста Манна-Уитни с H_0 : Контроль - hot-CHIVA = 0
 1-12 мес.: *p-value* для одностороннего теста Манна-Уитни с H_0 : Контроль - hot-CHIVA ≥ 10

Рисунок 4.1. – Качество жизни до и после операции в группах исследования

Таблица 4 – Уровень болевого синдрома на бедре по ВАШ после операции

Уровень болевого синдрома по ВАШ (см)	Основная группа (n=41)		Контрольная группа (n=41)		P*
	Me	Q ₁ –Q ₃	Me	Q ₁ –Q ₃	
2-е сутки	0,7	0,0-2,2	0,4	0,0-2,3	0.574
7-е сутки	0,7	0,0-4,1	1,0	0,0-4,0	0.604
Через 1 месяц	0,4	0,0-1,4	0,2	0,0-1,3	0.773
Через 3 месяц	0,0	0,0-0,8	0,0	0,0-2,5	0.507

Примечание. *p-value для двустороннего теста Манна-Уитни с пороговым уровнем значимости $p < 0,5$

Появление новых телеангиэктазий и ретикулярных вен в области бедра на оперированной нижней конечности через 12 мес. были обнаружены у 4 (9,8%) пациентов в группе контроля, в то время как в группе приустьевой радиочастотной облитерации новые ретикулярные вены/телеангиэктазии в области бедра отметили у 1 (2,4 %) пациента ($p=0,361$).

Такие послеоперационные осложнения, как термоиндуцированный тромбоз (ЕНИТ), кровотечения, гематомы, лимфоррея, нагноения послеоперационных ран и тромбоза глубоких вен не наблюдали ни у одного из прооперированных больных.

Таким образом, мы показали, что использование приустьевой радиочастотной облитерации в комбинации с минифлебэктомией в хирургическом лечении ВБ не уступает в отношении основного оцениваемого исхода (качество жизни) стандартному варианту вмешательства. Частота рецидивов заболевания, динамика качества жизни, выраженность болевого синдрома в послеоперационном периоде также оказались сравнимы. Была обнаружена тенденция к снижению частоты развития телеангиэктазий и ретикулярного варикоза в зоне вмешательства на стволе БПВ.

4.3. Морфометрические изменения ствола БПВ после приустьевого радиочастотной облитерации

Ликвидация рефлюкса через СФС, или, согласно терминологии CHIVA, ликвидация escape point, приводит к уменьшению объема рефлюкса в стволе БПВ, что приводит к изменению морфометрических характеристик магистральной вены. Во всех случаях после применения приустьевого термической облитерации БПВ мы зарегистрировали уменьшение диаметра сохраненного сегмента ствола. Средние показатели в группе представлены в таблице 5.

Таблица 5 – Изменение диаметра оставленного сегмента ствола БПВ в середине и нижней трети бедра после приустьевого термической облитерации БПВ (n=41)

	До	1 мес. п/о	3 мес. п/о	6 мес. п/о	12 мес. п/о
Диаметр БПВ в средней трети бедра (см)					
Медиана, см (Q1, Q3)	0.55 (0.49,0.63)	0.40 (0.34,0.50)	0.35 (0.30,0.42)	0.34 (0.26,0.40)	0.31 (0.25,0.38)
Медиана разницы, см После - До (Q1, Q3)		-0.13 (-0.22,- 0.09)	-0.17 (-0.24,- 0.13)	-0.20 (-0.26,- 0.15)	-0.21 (-0.27,- 0.16)
p-value одностороннего теста Вилкоксона*		<0.001	<0.001	<0.001	<0.001
Диаметр БПВ в нижней трети бедра (см)					
Медиана, см (Q1, Q3)	0.51 (0.43,0.60)	0.40 (0.28,0.47)	0.37 (0.28,0.45)	0.35 (0.26,0.40)	0.31 (0.26,0.41)
Медиана разницы, см После - До (Q1, Q3)		-0.08 (-0.17,- 0.02)	-0.14 (-0.20,- 0.08)	-0.18 (-0.23,- 0.08)	-0.18 (-0.24,- 0.11)
p-value одностороннего теста Вилкоксона*		<0.001	<0.001	<0.001	<0.001

До операции медиана диаметра БПВ в середине бедра составила 0,55 см (0,49 - 0,63), в нижней трети бедра – 0,51 (0,43 - 0,60). Уже через месяц после приустьевой радиочастотной облитерации диаметр БПВ уменьшился в среднем до 0,40 см (0,34 - 0,50) и до 0,40 см (0,28 - 0,47). Эта тенденция сохранилась и к 3 мес. наблюдения – произошло уменьшение калибра БПВ до 0,35 см (0,30 - 0,42) и 0,37 см (0,28 - 0,45), в середине и нижней трети бедра, соответственно. Через 6 мес. ствол БПВ изменился незначительно - в середине медиана составила 0,34 см (0,26 - 0,40) и 0,35 см (0,26 - 0,40). Через год также зафиксировали уменьшение диаметра БПВ до 0,31 см (0,25 - 0,38) и 0,31 см (0,26 - 0,41) (Рисунок 4.2.). Начиная уже с первой сравнительной оценки, через 1 мес., все изменения были статистически значимы по сравнению с исходными показателями.

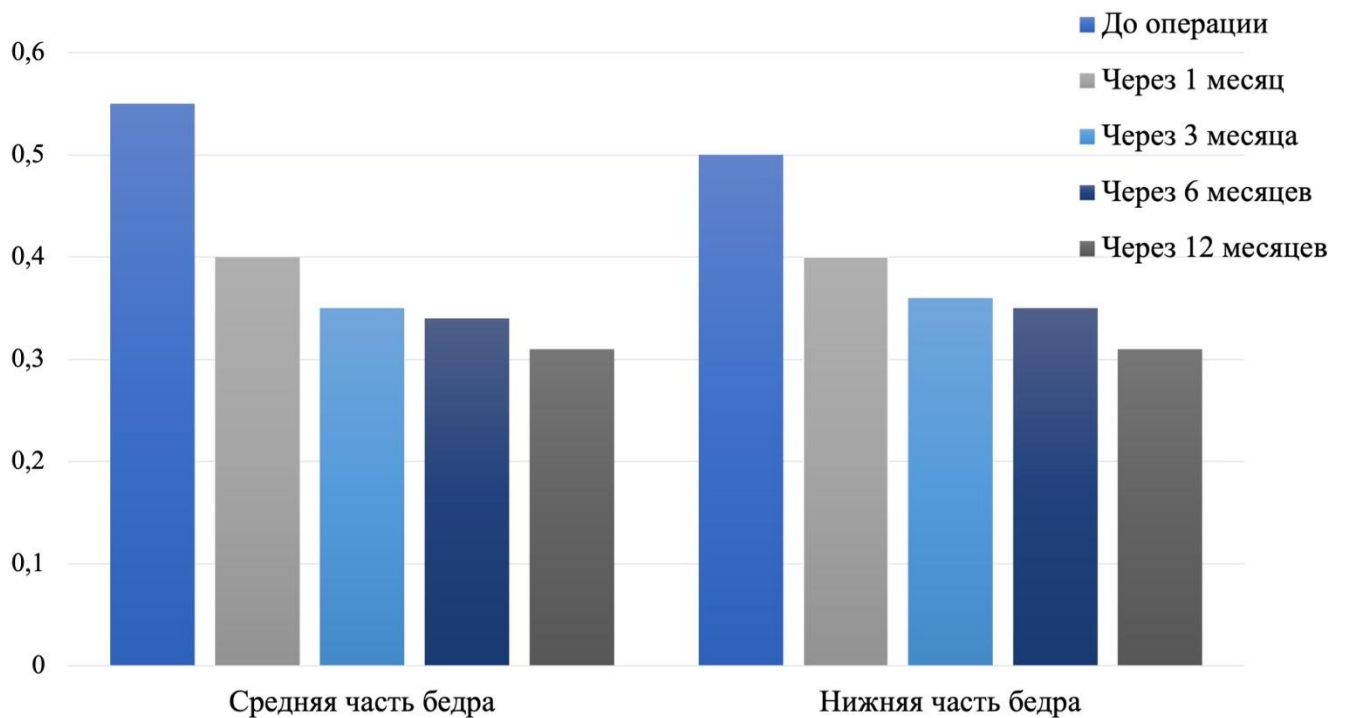


Рисунок 4.2. – Динамика изменения медианы диаметра оставленного сегмента ствола БПВ после приустьевой радиочастотной облитерации

ЗАКЛЮЧЕНИЕ

В течение последних тридцати лет подходы к хирургическому лечению варикозной болезни претерпели кардинальные изменения, связанные как с развитием технологий, так и с появлением новых концепций патогенеза заболевания, возникших на основе синтеза клинических данных и результатов ультразвуковой оценки венозной гемодинамики в норме и при патологии. Первый, технологический, прорыв в лечении пациентов с ХЗВ был связан с внедрением в клиническую практику современных методов термической облитерации, среди которых основными на сегодняшний день являются лазерная и радиочастотная эндовенозная облитерация. Несмотря на то огромное значение, которое имело внедрение новых технологий в широкую практику, более важным все же с точки зрения дальнейших перспектив улучшения помощи пациентам с ВБ служит пересмотр доминировавших ранее взглядов на гемодинамические особенности, характерные для первичного варикозного расширения вен.

Методы так называемой гемодинамической коррекции, CHIVA и ASVAL, предложенные в конце прошлого и начале нынешнего века, хоть и были встречены большинством специалистов достаточно скептически, в последние годы постепенно завоевывают все больше сторонников. Этому способствует как постепенное освоение принципов гемодинамической хирургии ВБ все более широким кругом коллег, так и успешной адаптацией этих принципов к традиционным хирургическим подходам. Одним из примеров такой успешной адаптации может служить приустьевая термическая облитерация БПВ, избранная в качестве объекта изучения в настоящем диссертационном исследовании.

Базовым принципом гемодинамического способа CHIVA служит сохранение ствола БПВ. При этом кровоток, направленный по сохраненному стволу в дистальном направлении (с формальной точки зрения – рефлюкс) рассматривается, как не имеющий патологического характера, в том случае, если отсутствует поступление крови в ствол из системы глубоких вен. Даже

направленный дистально, кровоток позволяет обеспечить дренирование подкожных тканей в бассейне БПВ. Фактически, речь идет о том, что критическое значение имеет ликвидация рефлюкса крови из глубокой вены через СФС, а не рефлюкса вообще.

В классической СНІVA это достигается открытым лигированием приустьевого отдела БПВ. После внедрения в клиническую практику термической облитерации магистральных стволов привлекательность СНІVA снизилась в силу того, что новые способы не требовали открытого доступа. Отсутствие необходимости в нем снизило травматичность и послужило значительным аргументом в пользу термооблитерации в глазах не только врачей, но и пациентов.

Вместе с тем, не избирательность стандартной термооблитерации, когда воздействию подвергается весь несостоятельный сегмент ствола, служит недостатком вмешательства, поскольку у многих пациентов нет необходимости в ликвидации всего ствола. Для совмещения основных преимуществ СНІVA (сохранение ствола для дренирования тканей) и термооблитерации (отсутствие необходимости открытого доступа) было предложено выполнять облитерацию БПВ на ограниченном промежутке, только в приустьевом отделе (hot-СНІVA). К настоящему времени было опубликовано всего две серии наблюдений, в которых была подтверждена возможность выполнения такого вмешательства. Вместе с тем, прямого сравнения приустьевой термооблитерации БПВ с термооблитерацией всего несостоятельного сегмента магистральной вены проведено не было.

С учетом вышеизложенного целью нашего исследования стало сравнение результатов хирургического вмешательства, включающего приустьевую радиочастотную облитерацию БПВ подкожной вены с минифлебэктомией (основная группа), и стандартной радиочастотной облитерации БПВ с минифлебэктомией (контрольная группа).

Мы провели проспективное сравнительное нерандомизированное исследование на не меньшую эффективность, в которое включали пациентов с ВБ классов С2-С3 по СЕАР, недостаточностью терминального клапана БПВ, а также протяженностью рефлюкса не ниже верхней трети голени. Для пациентов, которых включали в группу приустьевого радиочастотной облитерации, необходимым условием считали наличие дренирующего перфоранта на бедре или в верхней трети голени. В исследование не включали пациентов с трофическими нарушениями, с рефлюксом в бассейне малой подкожной вены или передней добавочной подкожной вены на оперируемой нижней конечности, с ранее выполненным оперативным вмешательством на ней же, с диаметром БПВ в приустьевом отделе более 1,5 см при измерении в положении лежа, с ранее перенесенным тромбозом глубоких вен.

Обследование пациентов обеих групп включало сбор демографических данных, осмотр и физикальное обследование, заполнение веноспецифического опросника качества жизни CIVIQ-20. При ультразвуковом сканировании проводили оценку состояния ствола БПВ, устанавливали источник рефлюкса и производили поиск дренирующих перфорантных вен. Также оценивали морфометрические параметры ствола БПВ с измерением его диаметра на нескольких уровнях и определяли протяженность патологического рефлюкса по нему.

Всем пациентам в комбинации с минифлебэктомией варикозно расширенных притоков провели радиочастотную термическую облитерацию ствола подкожной вены: приустьевого сегмента в основной группе и всего несостоятельного сегмента в контрольной. Никаких других инвазивных методов лечения не использовали в последующие 12 месяцев наблюдения.

В качестве основного критерия сравнительной оценки эффективности нами было выбрано качество жизни пациентов, измеренное по веноспецифическому опроснику CIVIQ-20 до и через 12 мес. после вмешательства. Выбор был связан с интегральностью этого показателя, отражающего различные аспекты влияния ВБ

на самочувствие пациента. Дополнительными критериями оценки эффективности выбрали частоту рецидивов ВБ через 12 мес., технический успех радиочастотной облитерации (частоту полной реканализации облитерированного сегмента/сегментов БПВ), изменение качества жизни пациентов через 1, 3 и 6 мес. после вмешательства, уровень болевого синдрома в зоне выполненной термооблитерации (на бедре) по ВАШ на 2, 7 сутки и 1, 3 месяца наблюдения, изменение диаметра оставленного сегмента БПВ в средней и нижней трети части бедра через 1, 3, 6 и 12 месяцев у пациентов в основной группе, появление новых ретикулярных вен или телеангиэктазий на бедре через 12 мес. после оперативного вмешательства в бассейне БПВ на бедре.

Клинический осмотр и ультразвуковое ангиосканирование проводили на следующий день, 7 сут., а также через 1, 3, 6 и 12 мес. исследования. Во время эхографического исследования оценивали наличие окклюзии облитерированного участка ствола в обеих группах, рефлюкс по сохраненному сегменту ствола и его диаметр в основной группе. Помимо этого, все пациенты на последующих осмотрах проходили анкетирование по опроснику CIVIQ-20 в 1, 3, 6 и 12 месяцев наблюдения, а также самостоятельно оценивали уровень болевого синдрома по ВАШ на 2, 7 сутки и 1, 3 месяца после оперативного лечения.

Всего мы включили в исследование 86 пациентов, по 43 в каждой из групп. Потери для окончательной оценки оказались по два пациента (5%) в каждой группе. Таким образом, нам удалось сформировать и сохранить на протяжении всего периода наблюдения выборку исследования в расчетном объеме.

До начала лечения ГИКЖ в обеих группах был несколько снижен, медиана ГИКЖ до составила 83,75 (70-92,5) в основной и 77,5 (64,25-90) в контрольной группах ($p=0,282$). Качество жизни пациентов в результате лечения обеих группах значительно улучшилось. Уже после первого месяца с момента операции средний ГИКЖ статистически значимо увеличился в основной и контрольной группах, при этом различий между группами мы не наблюдали ни на одном из временных отрезков. Спустя 12 мес. после вмешательства медиана ГИКЖ достигла 96,25

(92,5-100) и 95 (91,25-98,75) (* $p = 0,001$) в основной и контрольной группах, соответственно (* p значение одностороннего теста Манна-Уитни с нулевой гипотезой: качество жизни в контрольной группе через 12 мес. минус качество жизни в экспериментальной группе в 12 мес. ≥ 5). Таким образом, мы подтвердили гипотезу о том, что приустьевая радиочастотная облитерация БПВ не уступает стандартному термическому вмешательству с облитерацией всего несостоятельного сегмента магистральной вены в отношении качества жизни, связанного с наличием ХЗВ.

Частота рецидивов варикозной болезни спустя 12 мес. в группах также не отличалась. Повторное варикозное расширение вен обнаружили у двух пациентов в каждой группе (4,9%), что соответствует литературным данным о клинических неудачах хирургического лечения в среднесрочном периоде. Вместе с тем, несмотря на обнаруженную полную реканализацию облитерированного сегмента у одного пациента в каждой из групп, рецидив заболевания не был связан с технической неудачей вмешательства. В трех из четырех случаев рецидива развилось изолированное варикозное расширение притоков на голени. У одного пациента после приустьевой облитерации БПВ выявили трансформацию притока, связанного с сохраненным стволом.

Таким образом, сравнение приустьевого термического вмешательства со стандартной стволовой термооблитерацией с использованием наиболее значительных критериев оценки, отражающих качество жизни пациентов, клинические и технические результаты, показало, что ограничение объема вмешательства не менее эффективно в среднесрочном периоде. Полученные в исследовании данные имеют важное клиническое значение, поскольку демонстрируют возможности снижения объема оперативного вмешательства у пациентов с ВБ в бассейне БПВ, что приводит к снижению травматичности, благодаря отказу от более протяженного термического воздействия с выполнением инфльтрационной анестезии.

Следует подчеркнуть, что улучшение качества жизни пациентов после приустьевой термооблитерации с минифлебэктомией происходит уже в первые недели после операции. ГИКЖ статистически значимо улучшается через один месяц после вмешательства, при этом улучшение показателя прослеживается и в дальнейшем, на протяжении года наблюдения.

Гемодинамические результаты веносохраняющего вмешательства при планировании данного исследования вызывали у нас особый интерес. Широкое признание хирургами гемодинамических вмешательств при ВБ обычно сдерживается скепсисом относительно судьбы сохраненного магистрального подкожного ствола. Коллеги, не имеющие опыта подобного рода операций, как правило, считают, что оставленный ствол поражен необратимо и станет источником рефлюкса и рецидива ВБ в ближайшие же месяцы. Ранее мы уже упомянули, что частота рецидивов не превышала таковую в контрольной группе, а сохраненный ствол стал источником рецидива лишь у одного пациента (2,4%). Этот клинический критерий, безусловно, важен, но, не менее интересно и показательно то, что происходит в магистральном стволе после гемодинамического вмешательства. При динамическом ультразвуковом контроле на протяжении года мы наблюдали прогрессирующее статистически значимое уменьшение диаметра оставленного сегмента БПВ на бедре до средних значений около 3 мм. Это подтверждает как литературные данные, так и данные ранее проведенных в нашей клинике исследований о восстановлении нормальных или близких к нормальным морфометрическим параметрам магистральных подкожных вен после гемодинамических вмешательств.

Следует сказать, что ряд наших исходных предположений не нашел подтверждений в полученных данных. Так, мы предполагали, что уменьшение объема термического вмешательства на бедре может сказаться на уровне болевого синдрома в послеоперационном периоде. Вместе с тем, выраженность болевых ощущений в первые дни и недели в основной и контрольной группах не различалась. Мы связываем это с тем, что сама по себе термооблитерация

является малоинвазивным вмешательством с низкой частотой и выраженностью нежелательных явлений, обусловленной незначительной травмой.

Другим предположением, которое нашло лишь частичное подтверждение, стало увеличение частоты развития вторичных ретикулярных вен и телеангиэктазий на внутренней поверхности бедра. Эту гипотезу мы основывали на том умозаключении, что выключение из дренажа поверхностных тканей бедра такого значимого сосуда, как БПВ, приведет к переполнению ее незначительных по калибру притоков и появлению видимой венозной сети (по аналогии со вторичными телеангиэктазиями после склеротерапии). Подобный феномен хорошо знаком коллегам с опытом регулярного наблюдения за пациентами, перенесшими стриппинг БПВ. Сохранение большей части ствола, соответственно, должно способствовать адекватному оттоку от поверхностных тканей бедра. Мы, действительно, обнаружили разницу между группами. Частота развития вторичных ретикулярных вен и телеангиэктазий после приустьевого термооблитерации оказалась заметно, в 4 раза, ниже. Вместе с тем, различия оказались статистически не значимыми, поэтому можно говорить пока лишь о выявленной тенденции. Тем не менее, мы наблюдали пациентов всего 12 мес. Можно предполагать, что спустя более длительное время после вмешательства эта разница станет больше.

Следует отметить, что приустьевая радиочастотная облитерация может сопровождаться спонтанным тромбозом сохраненного сегмента БПВ. Хотя в рамках данного исследования мы не зарегистрировали такого осложнения, ранее, при планировании работы и отработке методики вмешательства, мы наблюдали такие случаи. В связи с этим, отбор пациентов для приустьевого термической облитерации должен быть тщательным. Следует помнить, что проведение процедуры возможно только при наличии дренирующих перфорантных вен. Кроме того, пункция и катетеризация магистральной вены должна быть проведена в верхней половине бедра с тем, чтобы избежать термического повреждения остающегося сегмента магистрального ствола.

Таким образом, с помощью сравнительного нерандомизированного исследования на не меньшую эффективность нам удалось доказать, что приустьева радиочастотная облитерация БПВ у пациентов с варикозной болезнью является столь же эффективной и безопасной, как и стандартная термическая облитерация на всем протяжении несостоятельного сегмента ствола. При этом приустьевой вариант вмешательства позволяет сберечь значительный по протяженности сегмент магистральной вены и сохранить дренирование поверхностных тканей, а при необходимости, в будущем, использовать сохраненный участок ствола подкожной вены в качестве пластического материала в шунтирующих операциях на сердце и магистральных сосудах.

ВЫВОДЫ

1. Приустьевая радиочастотная облитерация большой подкожной вены в комбинированном хирургическом лечении варикозной болезни приводит к значимому улучшению качества жизни пациентов в среднесрочном периоде, и не уступает стандартной термической облитерации всего несостоятельного сегмента магистрального ствола. Качество жизни пациентов после приустьевой радиочастотной облитерации большой подкожной вены в сочетании с минифлебэктомией значительно улучшается уже через один месяц после вмешательства и демонстрирует положительную динамику на протяжении всего последующего года.

2. При выполнении приустьевой радиочастотной облитерации следует производить пункцию ствола БПВ как можно ближе к сафено-фemorальному соустью, но с учетом расстояния, необходимого для безопасной катетеризации сосуда. Тумесцентную анестезию следует выполнять на всем протяжении катетеризованного сосуда. Перед извлечением катетера целесообразно дождаться падения температуры нагревающего элемента до температуры тела.

3. Частота рецидивов варикозной болезни в среднесрочном периоде после приустьевой радиочастотной облитерации большой подкожной вены в сочетании с минифлебэктомией не превышает частоту возврата заболевания после стандартного хирургического вмешательства.

4. Выраженность болевого синдрома в зоне термической облитерации значительно не отличается у пациентов, перенесших веносохраняющее приустьевое и стандартное термическое вмешательство.

5. В среднесрочном периоде после вмешательства частота развития вторичных ретикулярных вен и телеангиэктазий в бассейне большой подкожной вены на бедре демонстрирует тенденцию к снижению после веносохраняющего термического вмешательства по сравнению со стандартной операцией.

6. После выполнения приустьевой радиочастотной облитерации БПВ, сохраненный сегмент ствола БПВ значительно уменьшается в диаметре в послеоперационном периоде.

ПРАКТИЧЕСКИЕ РЕКОМЕНДАЦИИ

1. При определении тактики оперативного лечения пациентов с варикозной болезнью в бассейне большой подкожной вены во время ультразвукового исследования ее ствола необходимо выявлять дренирующие перфорантные вены, связывающие магистральный ствол непосредственно с глубокой венозной системой.

2. При наличии дренирующей перфорантной вены в нижней половине бедра или в верхней трети голени следует рассмотреть возможность выполнения веносохраняющей приустьевой радиочастотной облитерации большой подкожной вены.

3. При выполнении приустьевой термической облитерации место пункции ствола большой подкожной вены должно быть как можно ближе к сафено-фemorальному соустью с учетом расстояния, необходимого для безопасной катетеризации сосуда (15-25 см от соустья для радиочастотной методики).

4. Гумесцентную анестезию следует выполнять не только в зоне сегмента большой подкожной вены, который предполагается облитерировать, но на всем протяжении катетеризированного сегмента магистрального ствола.

5. Перед извлечением радиочастотного катетера целесообразно дождаться падения температуры рабочего нагревающего элемента до температуры тела в целях избежания термической травмы остающегося сегмента.

СПИСОК СОКРАЩЕНИЙ И УСЛОВНЫХ ОБОЗНАЧЕНИЙ

БПВ – большая подкожная вена

ВАШ – визуально-аналоговая шкала

ВБ – варикозная болезнь

ГИКЖ – Глобальный индекс качества жизни (Global Index Score)

ДИ – доверительный интервал

УЗАС – ультразвуковое ангиосканирование

КЖ – качество жизни

НМГ – низкомолекулярные гепарины

РЧО – радиочастотная облитерация

СФС – сафено-фemorальное соустье

ХЗВ – хроническое заболевание вен

ЭВЛО – эндовенозная лазерная облитерация

ASVAL – Ambulatory Selective Varices Ablation under Local anesthesia

CEAP – Clinical-Etiological-Anatomical-Pathophysiological

CHIVA – Conservatrice et Hémodynamique de l'Insuffisance Veineuse en Ambulatoire

CIVIQ-20 – ChronIc Venous Insufficiency Quality of Life

EHIT – endothermal heat-induced thrombosis

СПИСОК ЛИТЕРАТУРЫ

1. Богачев, В. Ю. Эффективность микронизированной очищенной флавоноидной фракции при лечении хронического венозного отека / Б. В. Богачев, В. Ю. Болдин, А. Ю. Туркин, П. Ю. Саменков // *Ангиология и сосудистая хирургия*. – 2020. – Т. 26, № 2. – С. 86–94.
2. Богачев, В. Ю. Фармакотерапия хронической венозной недостаточности нижних конечностей / В. Ю. Богачев // *Хирургия Cons. Medicum* – 2003. – С. 22–26.
3. Букина, О. В. Снижение выраженности болевого синдрома при проведении тумесцентной анестезии: двойное слепое рандомизированное контролируемое исследование / О. В. Букина, А. В. Баранов // *Флебология*. – 2017. – Т. 11, № 1. – С. 4–9.
4. Букина, О. В. Анестезия В Амбулаторной Флебологии / О. В. Букина, А. А. Сеницын // *Амбулаторная хирургия*. – 2018. – Т. 2. – С. 52–56.
5. Волков, А. С. Сравнение результатов применения эндовазальной лазерной и радиочастотной облитерации ствола большой подкожной вены в комплексном лечении больных с варикозной болезнью нижних конечностей / А. С. Волков, М. Д. Дибиров, А. И. Шиманко [и др.] // *Флебология*. – 2020. – Т. 14, № 2. – С. 91–98.
6. Волков, А. С. Наш опыт радиочастотной облитерации при лечении варикозной болезни нижних конечностей / А. С. Волков, М. Д. Дибиров, А. И. Шиманко, Д. С. Тюрин // *Флебология*. – 2016. – Т. 10, № 1. – С. 54.
7. Головина В.И. Возможности и перспективы гемодинамической хирургии варикозной болезни в эпоху эндовазальной термической облитерации / В. И. Головина, Е. И. Селиверстов, О. И. Ефремова [и др.] // *Новости хирургии*. – 2020. – Т. 28, № 6 – С. 702–713.
8. Золотухин, И. А. Изолированное удаление притоков несостоятельной большой подкожной вены приводит к восстановлению функции ее клапанов / И. А. Золотухин, Е. И. Селиверстов, Е. А. Захарова // *Флебология*. – 2016. – Т. 10, № 1. – С. 8–18.

9. Золотухин, И. А. Распространенность хронических заболеваний вен: результаты популяционного эпидемиологического исследования / И. А. Золотухин, Е. И. Селиверстов, Ю.Н. Шевцов [и др.] // Флебология. – 2016. – Т. 10, № 3. – С. 119–125.

10. Золотухин, И. А. Классификация хронических заболеваний вен С.Е.А.Р.: инструкция по применению / И. А. Золотухин // Флеболимфология. – 2008. – Т. 2, № 1. – С. 49–54.

11. Калинин, Р. Е. Эндотелиотропные эффекты венотонизирующих препаратов при лечении больных с варикозной / Р. Е. Калинин, И. А. Сучков, А. А. Камаев, В. И. Звягина // Ангиология и сосудистая хирургия. – 2018. – Т. 24, № 4. – С. 72–74.

12. Калинин, Р. Е. Длительность флеботропной терапии у пациентов с хроническими заболеваниями вен / Р. Е. Калинин, И. А. Сучков, А. А. Камаев // Ангиология и сосудистая хирургия. – 2020. – Т. 26, № 3. – С. 60–67.

13. Камаев, А. А. Варикозное расширение вен / А. А. Камаев, В. Л. Булатов., П. Е. Вахрастьян [и др.] // Флебология. – 2022. – Т. 16, № 1. – С. 41–108.

14. Кириенко, А. И. Хронические заболевания вен нижних конечностей у работников промышленных предприятий г. Москвы (результаты эпидемиологического исследования) / А. И. Кириенко, В. Ю. Богачев, С. Г. Гаврилов [и др.] // Ангиология и сосудистая хирургия. – 2004. – № 10. – С. 77–86.

15. Константинова, Г. Д. Флебология / Г. Д. Константинова, Е. Г. Градусов. – М. : Видар, 2000. – 226 с.

16. Лишов, Д. Е. Ультразвуковое исследование вен нижних конечностей. Рекомендации экспертов Ассоциации флебологов России / Д.Е. Лишов, Л.В. Бойко, И. А. Золотухин[и др.] // Флебология. – 2021. – Т. 15, № 4. – С. 318–340.

17. Лобастов, К. В. Реализация принципа eASVAL: влияние эндовазальной лазерной облитерации перфорантной вены и/или склеротерапии варикозно измененного притока на течение варикозной болезни в системе большой

подкожной вены / К. В. Лобастов, А. В. Воронцова // Флебология. – 2019. – Т. 13, № 2. – С. 98–111.

18. Мазайшвили, К. В. Распространенность хронических заболеваний вен нижних конечностей у работающего населения г. Петропавловска-Камчатского / К. В. Мазайшвили, В. И. Чен // Вестник Национального медико-хирургического Центра им. Н.И. Пирогова. – 2008. – Т. 3, № 2. – С. 42–45.

19. Покровский, А. В. Хроническая венозная недостаточность нижних конечностей – современные проблемы диагностики, классификации, лечения / С. В. Покровский, А. В. Сапелкин // Ангиология и сосудистая хирургия. – 2003. – Т. 9, № 1. – С. 53–60.

20. Покровский, А. В. Клиническая ангиология / А. В. Покровский. – Ярославль : Ярославский полиграфический ком.

21. Савельев, В. С. Хроническая венозная недостаточность нижних конечностей как общемедицинская проблема / В. С. Савельев, А. И. Кириенко, В. Ю. Богачев [и др.] // Cons. medicum. – 2004. – Т. 6, № 6. – С. 433–435.

22. Селиверстов, Е. И. перевязка перфорантных вен голени не приводит к улучшению отдаленных результатов флебэктомии при варикозной болезни / Е. И. Селиверстов, А. С. Гришенкова, Е. А. Захарова // Флебология. – 2019. – Т. 13, № 4. – С. 294–300.

23. Стойко, Ю. М. Клинические и фармакоэкономические аспекты хронической венозной недостаточности нижних конечностей / Ю. М. Стойко, Н. А. Ермаков // Ангиология и сосудистая хирургия. – 2004. – Т. 10, № 4. – С. 63–68.

24. Стойко, Ю. М. Венозная гипертензия в системе полых вен / Ю. М. Стойко, М. И. Лыткин. – СПб., 2002. – 276 с.

25. Троянов, А. Демонстрация больной с перевязкой *v. saphena majoris* и с последующей прививкой кожи по Tiersch'у на варикозные язвы голени / А. Троянов // Протоколы врачебного заседания в больнице г. Обухова от 4 мая 1890 г.

26. Ambler, G. K. Graft type for femoro-popliteal bypass surgery / G. K. Ambler,

C. P. Twine // *Cochrane database Syst. Rev.* – 2018. – Vol. 2, № 2.

27. Babcock, W. W. A new operation for extirpation of varicose veins of the leg / W. W. Babcock // *New York Med. J.* – 1907. – Vol. 86. – P. 153–156.

28. Barandiaran, J. V. Saphenofemoral junction ligation and disconnection for varicose veins – A longitudinal study of cosmesis and function / J. V. Barandiaran, T. C. Hall, M. Lim [et al.] // *Ann. Vasc. Surg.* – 2011. – Vol. 25, № 5. – P. 662–668.

29. Bellmunt-Montoya, S. CHIVA method for the treatment of chronic venous insufficiency / S. Bellmunt-Montoya, J. M. Escribano, J. Dilme, M. J. Martinez-Zapata // *Cochrane Database Syst. Rev.* – 2013.

30. Bellmunt-Montoya, S. CHIVA method for the treatment of chronic venous insufficiency / S. Bellmunt-Montoya, J. M. Escribano, J. Dilme, M. J. Martinez-Zapata // *Cochrane Database Syst. Rev.* – 2021.

31. Bernardini, E. Development of primary superficial venous insufficiency: The ascending theory. observational and hemodynamic data from a 9-year experience / E. Bernardini, P. De Rango, R. Piccioli [et al.] // *Ann. Vasc. Surg.* – 2010. – Vol. 24, № 6. – P. 709–720.

32. Caliskan, E. Saphenous vein grafts in contemporary coronary artery bypass graft surgery / E. Caliskan, D. R. de Souza, A. Böning [et al.] // *Nat. Rev. Cardiol.* – 2020. – Vol. 17, № 3. – P. 155–169.

33. Cappelli, M. Ligation of the saphenofemoral junction tributaries as risk factor for groin recurrence / M. Cappelli, R. Molino-Lova, I. Giangrandi [et al.] // *J. Vasc. Surg. Venous Lymphat. Disord.* – 2018. – Vol. 6, № 2. – P. 224–229.

34. Carandina, S. Varicose Vein Stripping vs Haemodynamic Correction (CHIVA): a Long Term Randomised Trial / S. Carandina, C. Mari, M. De Palma [et al.] // *Eur. J. Vasc. Endovasc. Surg.* – 2008. – Vol. 35, № 2. – P. 230–237.

35. Chan, C. Y. Retrospective comparison of clinical outcomes between endovenous laser and saphenous vein-sparing surgery for treatment of varicose veins / C. Y. Chan, T. C. Chen, Y. K. Hsieh, J. H. Huang // *World J. Surg.* – 2011. – Vol. 35, № 7. – P. 1679–1686.

36. Christenson, J. T. Prospective randomized trial comparing endovenous laser ablation and surgery for treatment of primary great saphenous varicose veins with a 2-year follow-up / J. T. Christenson, S. Gueddi, G. Gemayel, H. Bounameaux // *J. Vasc. Surg.* – 2010. – Vol. 52, № 5. – P. 1234–1241.

37. Creton, D. Diameter reduction of the proximal long saphenous, vein after ablation of a distal incompetent tributary / D. Creton // *Dermatologic Surg.* – 1999. – Vol. 25, № 5 – P. 394–398.

38. Disselhoff, B. C. Five-year results of a randomized clinical trial comparing endovenous laser ablation with cryostripping for great saphenous varicose veins / B. C. Disselhoff, D. J. Der Kinderen, J. C. Kelder, F. L. Moll // *Br. J. Surg.* – 2011. – Vol. 98. – P. 1107–1111.

39. Dodd, H. The management of venous ulcers / H. Dodd // *The pathology and surgery of the veins of the lower limbs* / eds. H. Dodd. – 1976. – P. 269–296.

40. Durkin, M. T. Long saphenous vein stripping and quality of life - A randomised trial / M. T. Durkin, E. P. L. Turton, L. D. Wijesinghe [et al.] // *Eur. J. Vasc. Endovasc. Surg.* – 2001. – Vol. 21, № 6. – P. 545–549.

41. Engelhorn, C. A. Location and hemodynamic role of perforating veins independent of saphenous veins Localização e papel hemodinâmico das veias perfurantes independentes das veias safenas / C. A. Engelhorn, J. Kely, S. Escorsin, K. C. Oliveira Costa [et al.] // *J. Vasc. Bras.* – 2018. – Vol. 17, № 2. – P. 104–108.

42. Evans, C. J. Prevalence of varicose veins and chronic venous insufficiency in men and women in the general population: Edinburgh Vein Study / C. J. Evans, F. G. R. Fowkes, C. V. Ruckley, A. J. Lee // *J. Epidemiol. Community Health.* – 1999. – Vol. 53, № 3. – P. 149–153.

43. Fan, C.-M. Venous Pathophysiology / C.-M. Fan // *Semin. Intervent Radiol.* – 2005 Sep. – Vol. 22(3). – P. 157–161.

44. Farah M.H. A systematic review supporting the Society for Vascular Surgery, the American Venous Forum, and the American Vein and Lymphatic Society guidelines on the management of varicose veins / M. H. Farah, T. Nayfeh, M. Urtecho [et al.] // *J.*

Vasc. surgery. Venous Lymphat. Disord. – 2022. – Vol. 10, № 5. – P. 1155–1171.

45. Feldner, A. Experimental hypertension triggers varicosis-like maladaptive venous remodeling through activator protein-1 / A. Feldner, H. Otto, S. Rewerk [et al.] // *FASEB J.* – 2011. – Vol. 25, № 10. – P. 3613–3621.

46. Flessenkämper I. Endovenous laser ablation with and without high ligation compared to high ligation and stripping for treatment of great saphenous varicose veins: Results of a multicentre randomised controlled trial with up to 6 years follow-up / I. Flessenkämper, M. Hartmann, K. Hartmann [et al.] // *Phlebology.* – 2016. – Vol. 31, № 1. – P. 23–33.

47. Franceschi, C. Théorie et pratique de la cure Conservatrice et Hémodynamique de l'Insuffisance Veineuse en Ambulatoire [CHIVA] / C. Franceschi. – Precy-sous-Thil, Fr. Ed. l'Armançon; 1988. – 126 p.

48. Franceschi, C. CHIVA: Hemodynamic concept, strategy and results / C. Franceschi, M. Cappelli, S. Ermini [et al.] // *Int. Angiol.* – 2016. – Vol. 35, № 1. – P. 8–30.

49. Franceschi, C. The evaluation of essential elements defining varicose vein mapping / C. Franceschi, S. Ermini // *Veins Lymphat.* – 2014. – Vol. 3, № 5.

50. Gale, S. S. A randomized, controlled trial of endovenous thermal ablation using the 810-nm wavelength laser and the ClosurePLUS radiofrequency ablation methods for superficial venous insufficiency of the great saphenous vein / S. S. Gale, J. N. Lee, M. E. Walsh [et al.] // *J. Vasc. Surg.* – 2010. – Vol. 52, № 3. – P. 645–650.

51. Gao R.D. Strategies and challenges in treatment of varicose veins and venous insufficiency / R. D. Gao, S. Y. Qian, H. H. Wang [et al.] // *World J. Clin. cases.* – 2022. – Vol. 10, № 18. – P. 5946–5956.

52. Giancesini, S. Segmental saphenous ablation for chronic venous disease treatment / S. Giancesini, E. Menegatti, S. Occhionorelli [et al.] // *Phlebology* – 2021. – Vol. 36, № 1. – P. 63–69.

53. Giancesini, S. Short endovenous laser ablation of the great saphenous vein in a modified CHIVA strategy / S. Giancesini, E. Menegatti, M. Zuolo [et al.] // *Veins*

Lymphat. – 2013. – Vol. 2, № 2. – P. 21.

54. Giancesini, S. Laser-assisted strategy for reflux abolition in a modified CHIVA approach / S. Giancesini, E. Menegatti, M. Zuolo [et al.] // *Veins Lymphat.* – 2015. – Vol. 4, № 2. – P. 53–57.

55. Giancesini, S. CHIVA strategy in chronic venous disease treatment: instructions for users / S. Giancesini // *Phlebology.* – 2015. – № 30. – P. 157–171.

56. Guida, G. Saphenous vein graft disease, pathophysiology, prevention, and treatment. A review of the literature / G. Guida, A. O. Ward, V. D. Bruno [et al.] // *J. Card. Surg.* – 2020. – Vol. 35, № 6. – P. 1314–1321.

57. Hach, W. Classification of saphenous vein reflux in 4 grades (German: Einteilung der Stammvarikose in 4 Stadien) / W. Hach, E. Girth // *Phlebol. Proktol.* – 1977. – Vol. 6. – P. 116–123.

58. Hammersen, F. Strukturelle Veränderungen der Varikösen Venenwand nach Kompressionsbehandlung / F. Hammersen, G. Hesse // *Phlebol. Proktol.* – 1990. – № 19. – P. 193–199.

59. Iborra-Ortega, E. Estudio comparativo de dos técnicas quirúrgicas en el tratamiento de las varices de las extremidades inferiores: resultados tras cinco años de seguimiento / E. Iborra-Ortega, E. Barjau-Urrea, R. Vila-Coll [et al.] // *Angiologia.* – 2006. – Vol. 58, № 6. – P. 459–468.

60. Khilnani, N. M. CEAP: A review of the 2020 revision / N. M. Khilnani, A. H. Davies // *Phlebology.* – 2020. – Vol. 35, № 10. – P. 745–748.

61. Klinkert, P. Saphenous vein versus PTFE for above-knee femoropopliteal bypass. A review of the literature / P. Klinkert, P. N. Post, P. J. Breslau, J. H. van Bockel // *Eur. J. Vasc. Endovasc. Surg.* – 2004. – Vol. 27, № 4. – P. 357–362.

62. Kostas, T. Recurrent varicose veins after surgery: A new appraisal of a common and complex problem in vascular surgery / T. Kostas, C. V. Ioannou, E. Touloupakis [et al.] // *Eur. J. Vasc. Endovasc. Surg.* – 2004. – Vol. 27, № 3. – P. 275–282.

63. Laroche, J. P. Atlas of pulsed Doppler ultrasound venography: Vol. 1: Normal

venous examination / J. P. Laroche. – Avignon, 1992. – 64 p.

64. Launois, R. International psychometric validation of the Chronic Venous Disease quality of life Questionnaire (CIVIQ-20) / R. Launois, A. Mansilha, G. Jantet // *Eur. J. Vasc. Endovasc. Surg.* – 2010. – Vol. 40, № 6. – P. 783–789.

65. Launois, R. Linguistic validation of the 20 item-chronic venous disease quality-of-life questionnaire (CIVIQ-20) / R. Launois, A. Mansilha, F. Lozano // *Phlebology* – 2014. – Vol. 29, № 7. – P. 484–487.

66. Launois, R. Construction and validation of a quality of life questionnaire in chronic lower limb venous insufficiency (CIVIQ) / R. Launois, J. Reboul-Marty, B. Henry // *Qual. Life Res.* – 1996. – Vol. 5, № 6. – P. 539–554.

67. Li J. The patency of sequential and individual vein coronary bypass grafts: A systematic review / J. Li, Y. Liu, J. Zheng [et al.] // *Ann. Thorac. Surg.* – 2011. – Vol. 92, № 4. – P. 1292–1298.

68. Lurie, F. The 2020 update of the CEAP classification system and reporting standards / F. Lurie, M. Passman, M. Meisner [et al.] // *J. Vasc. surgery. Venous Lymphat. Disord.* – 2020. – Vol. 8, № 3. – P. 342–352.

69. MacKenzie, R. K. The effect of long saphenous vein stripping on quality of life / R. K. MacKenzie, A. Paisley, P. L. Allan [et al.] // *J. Vasc. Surg.* – 2002. – Vol. 35, № 6 – P. 1197–1203.

70. Maeseneer, M. G. De Editor's Choice – European Society for Vascular Surgery (ESVS) 2022 Clinical Practice Guidelines on the Management of Chronic Venous Disease of the Lower Limbs / M. G. De Maeseneer, S. K. Kakkos, T. Aherne [et al.] // *Eur. J. Vasc. Endovasc. Surg.* – 2022. – Vol. 63, № 2. – P. 184–267.

71. Maeso, J. Comparison of clinical outcome of stripping and CHIVA for treatment of varicose veins in the lower extremities / J. Maeso, J. Juan, J. M. Escribano, N. Allegue [et al.] // *Ann. Vasc. Surg.* – 2001. – Vol. 15, № 6. – P. 661–665.

72. Mendoza, E. Therapy options in refluxive great saphenous vein. Consensus between stripping, sonoguided foam sclerotherapy, endoluminal procedures and CHIVA as therapeutic options / E. Mendoza // *Phlebologie.* – 2011. – Vol. 40. – P. 159–

164.

73. Mendoza, E. Diameter reduction of the great saphenous vein and the common femoral vein after CHIVA: Long-term results / E. Mendoza // *Phlebologie*. – 2013. – Vol. 42. – P. 65–69.

74. Mendoza, E. CHIVA with endoluminal procedu res: LASER versus VNUS: Treatment of the saphenofemoral junction / E. Mendoza, F. Amsler // *Phlebologie* – 2017. – Vol. 46. – P. 5–12.

75. Mendoza, E. Diameter-reduction of the great saphenous vein and common femoral vein after CHIVA / E. Mendoza, V. Berger, C. Zollmann [et al.] // *Phlebologie*. – 2011. – Vol. 40, № 2. – P. 73–78.

76. Menyhei, G. Conventional Stripping versus Cryostripping: a Prospective Randomised Trial to Compare Improvement in Quality of Life and Complications / G. Menyhei, Z. Gyevnár, E. Arató [et al.] // *Eur. J. Vasc. Endovasc. Surg.* – 2008. – Vol. 35, № 2. – P. 218–223.

77. Michaels, J. A. Randomized clinical trial comparing surgery with conservative treatment for uncomplicated varicose veins / J. A. Michaels, J. E. Brazier, W. B. Campbell [et al.] // *Br. J. Surg.* – 2006. – Vol. 93, № 2. – P. 175–181.

78. Michaels, J. A. Randomised clinical trial, observational study and assessment of cost-effectiveness of the treatment of varicose veins (REACTIV trial) / J. A. Michaels, W. B. Campbell, J. E. Brazier [et al.] // *Health Technol. Assess. (Rockv)*. – 2006. – Vol. 10, № 13. – P. 1–196.

79. Morrison, C. Signs and symptoms of saphenous nerve injury after greater saphenous vein stripping: Prevalence, severity, and relevance for modern practice / C. Morrison, M. C. Dalsing // *J. Vasc. Surg.* – 2003. – Vol. 38, № 5. – P. 886–890.

80. Moshkovitz, Y. The art of saphenous vein grafting and patency maintenance / Y. Moshkovitz, E. Raanani // *J. Thorac. Cardiovasc. Surg.* – 2016. – Vol. 151, № 2. – P. 300–302.

81. Mosti, G Duplex scanning to evaluate the effect of compression on venous reflux / . / Mosti // *Int. Angiol.* – 2010. – Vol. 29, № 5. – P. 416–420.

82. Murad, M. H. A systematic review and meta-analysis of the treatments of varicose veins / M. H. Murad, F. Coto-Yglesias, M. Zumaeta-Garcia [et al.] // *J. Vasc. Surg.* – 2011. – Vol. 53, № 5 Suppl. – P. 49–65.

83. Nesbitt, C. Endovenous ablation (radiofrequency and laser) and foam sclerotherapy versus open surgery for great saphenous vein varices / C. Nesbitt, R. Bedenis, V. Bhattacharya, G. Stansby // *Cochrane Database Syst. Rev.* – 2014. – Vol. 2014, № 7.

84. Nicolaides, A. Management of chronic venous disorders of the lower limbs. Guidelines According to Scientific Evidence. Part II / A. Nicolaides, S. Kakkos, N. Baekgaard [et al.]// *Int. Angiol.* – 2020. – Vol. 39, № 3. – P. 175–230.

85. Oesch, A. ‘Pin-Stripping’: A Novel Method of Atraumatic Stripping / A. Oesch // *Phlebology.* – 1993. – Vol. 1, № 8. – P. 171–173.

86. Pan, Y. Comparison of endovenous laser ablation and high ligation and stripping for varicose vein treatment: A meta-analysis / Y. Pan, J. Zhao, J. Mei [et al.] // *Phlebology* – 2014. – Vol. 29, № 2. – P. 109–119.

87. Parés, J. O. Varicose vein surgery: Stripping versus the chiva method: A randomized controlled trial / J. O. Parés, J. Juan, R. Tellez [et al.] // *Ann. Surg.* – 2010. – Vol. 251, № 4. – P. 624–631.

88. Perrin, M. R. Recurrent varices after surgery (REVAS), a consensus document. REVAS group / M. R. Perrin, J. J. Guex, C. V. Ruckley [et al.] // *Cardiovasc. Surg.* – 2000 Jun. – № 8 (4). – P. 233–245.

89. Pfisterer, L. Pathogenesis of varicose veins - lessons from biomechanics / L. Pfisterer, G. König, M. Hecker, T. Korff // *Vasa.* – 2014. – Vol. 43, № 2. – P. 88–99.

90. Pompilio G. Systematic literature review and network Meta-analysis of sulodexide and other drugs in chronic venous disease / G. Pompilio, A. Nicolaides, S. K. Kakkos [et al.] // *Phlebology.* – 2021. – Vol. 36, № 9. – P. 695–709.

91. Qureshi, M. I. A study to evaluate patterns of superficial venous reflux in patients with primary chronic venous disease / M. I. Qureshi, M. Gohel, L. Wing [et al.] // *Phlebology* – 2015. – Vol. 30, № 7. – P. 455–461.

92. Rabe, E. Clinical, aetiological, anatomical and pathological classification (CEAP): gold standard and limits / E. Rabe, F. Pannier // *Phlebology*. – 2012. – Vol. 27, suppl. 1 – P. 114–118.

93. Rasmussen, L. Randomized clinical trial comparing endovenous laser ablation, radiofrequency ablation, foam sclerotherapy, and surgical stripping for great saphenous varicose veins with 3-year follow-up / L. Rasmussen, M. Lawaetz, J. Serup [et al.] // *J. Vasc. Surg. Venous Lymphat. Disord.* – 2013. – Vol. 58. – P. 421–426.

94. Rass, K. Same site recurrence is more frequent after endovenous laser ablation compared with high ligation and stripping of the great saphenous vein: 5 year results of a randomized clinical trial (RELACS Study) / K. Rass, N. Frings, P. Glowacki [et al.] // *Eur. J. Vasc. Endovasc. Surg.* – 2015. – Vol. 50, № 5. – P. 648–656.

95. Recek, C. Auswirkung der krossektomie auf die venöse zirkulationsstörung bei primärer varikose / C. Recek // *Phlebologie* – 1996. – Vol. 25, № 1. – P. 11–18.

96. Recek, C. Competent and incompetent calf perforators in primary varicose veins: a resistant myth / C. Recek // *Phlebology*. – 2016. – Vol. 31, № 8. – P. 532–540.

97. Rij, A. M. Van Neovascularization and recurrent varicose veins: More histologic and ultrasound evidence / A. M. Van Rij, G. T. Jones, G. B. Hill, P. Jiang // *J. Vasc. Surg.* – 2004. – Vol. 40. – P. 296–302.

98. Royle, J. Varicose veins: Hippocrates to Jerry Moore / J. Royle, G. Somjen // *ANZ J. Surg.* – 2007. – Vol. 77, № 12. – P. 1120–1127.

99. Sam R.C. The effect of superficial venous surgery on generic health-related quality of life / R. C. Sam, R. K. MacKenzie, A. M. Paisley [et al.] // *Eur. J. Vasc. Endovasc. Surg.* – 2004. – Vol. 28, № 3. – P. 253–256.

100. Samano, N. Twenty-Five Years of No-Touch Saphenous Vein Harvesting for Coronary Artery Bypass Grafting: Structural Observations and Impact on Graft Performance / N. Samano, D. Souza, B. B. Pinheiro [et al.] // *Brazilian J. Cardiovasc. Surg.* – 2020. – Vol. 35, № 1. – P. 91–99.

101. Serra R. Efficacy of a Low-Dose Diosmin Therapy on Improving Symptoms and Quality of Life in Patients with Chronic Venous Disease: Randomized, Double-

Blind, Placebo-Controlled Trial / R. Serra, N. Ielapi, A. Bitonti [et al.] // *Nutrients*. – 2021. – Vol. 13, № 3. – P. 1–12.

102. Siribumrungwong B. Interventions for great saphenous vein reflux: network meta-analysis of randomized clinical trials / B. Siribumrungwong, C. Wilasrusmee, S. Orrapin[et al.] // *Br. J. Surg.* – 2021. – Vol. 108, № 3. – P. 244–255.

103. Solís, J. V. Stripping saphenectomy, CHIVA and laser ablation for the treatment of the saphenous vein insufficiency / J. V. Solís, L. Ribé, J. L. Portero, J. Rio // *Ambul. Surg.* – 2009. – Vol. 15, № 1. – P. 11–14.

104. Stephenson, W. History of Medicine / W. Stephenson // *Br. Med. J.* – 1957. – № 2. – P. 143.

105. Subramonia, S. Sensory abnormalities and bruising after long saphenous vein stripping: impact on short-term quality of life / S. Subramonia, T. Lees // *J. Vasc. Surg.* – 2005. – Vol. 42, № 3. – P. 510.e1-510.e6c.

106. Trendelenburg, F. Ueber die Unterbindung der Vena saphena magna bei Unterschenkelvaricen / F. Trendelenburg // *Btrg. Klin. Chir.* – 1891. – Vol. 7. – P. 195–210.

107. Twine, C. P. Graft type for femoro-popliteal bypass surgery / C. P. Twine, A. D. McLain // *Cochrane Database Syst. Rev.* – 2010. – Vol. 5. – Article ID CD001487.

108. Velden, S. K. Van Der Five-year results of a randomized clinical trial of conventional surgery, endovenous laser ablation and ultrasound-guided foam sclerotherapy in patients with great saphenous varicose veins / S. K. Van Der Velden, A. A. M. Biemans, M. G. R. De Maeseneer [et al.] // *Br. J. Surg.* – 2015. – Vol. 102. – P. 1184–1194.

109. Vuylsteke, M. Endovenous laser obliteration for the treatment of primary varicose veins / M. Vuylsteke, D. Van Den Bussche, E. A. Audenaert, P. Lissens // *Phlebology* – 2006. – Vol. 21, № 2. – P. 80–87.

110. Wang, H. Hemodynamic classification and CHIVA treatment of varicose veins in lower extremities (VVLE) / H. Wang, Q. Chen, Z. Fei [et al.] // *Int. J. Clin. Exp. Med.* – 2016. – Vol. 9, № 2. – P. 2465–2471.

111. Whing, J. Interventions for great saphenous vein incompetence / J. Whing, S. Nandhra, C. Nesbitt, G. Stansby // *Cochrane Database Syst. Rev.* – 2021. – Vol. 2021, № 8.

112. Zamboni, P. Saphenous vein-sparing strategies in chronic venous disease / P. Zamboni, E. Mendoza. – Cham : Springer, 2018. – 289 p.

113. Zamboni, P. Minimally invasive surgical management of primary venous ulcers vs. compression treatment: A randomized clinical trial / P. Zamboni, C. Cisno, F. Marchetti, [et al.] // *Eur. J. Vasc. Endovasc. Surg.* – 2003. – Vol. 25, № 4. – P. 313–318.

114. Zamboni, P. Saphenous vein sparing surgery: Principles, techniques and results / P. Zamboni, M. G. Marcellino, M. Cappelli [et al.] // *J. Cardiovasc. Surg. (Torino)*. – 1998. – Vol. 39, № 2. – P. 151–162.

115. Zegarra, T. I. CEAP Classification Of Venous Disorders / T. I. Zegarra, P. Tadi. – StatPearls [Internet] ; Treasure Island (FL) : StatPearls Publishing, 2022. – PMID: 32491342.

116. CIVIQ users' guide. – URL: <http://www.civiq-20.com>. – Text: electronic